



“Dolor postoperatorio en mujeres con cáncer de mama después de anestesia general para mastectomía con y sin bloqueo del erector espinal”

**Tesis para obtener el Diploma de
Especialidad en Anestesiología**

Presenta:

Dra. Stephanie Sánchez Obieta

Directores:

Dra. Verónica Zavaleta Cabrera

Dr. Jorge Elías Torres López

Villahermosa, Tabasco.

Febrero, 2024



**UNIVERSIDAD JUÁREZ
AUTÓNOMA DE TABASCO**

"ESTUDIO EN LA DUDA. ACCIÓN EN LA FE"



División
Académica
de Ciencias de
la Salud



2024
Felipe Carrillo
PUERTO

Dirección

Of. No. 322/DIRECCIÓN/DACS

31 de enero de 2024

ASUNTO: Autorización de impresión de tesis

C. Stephanie Sánchez Obieta

Especialidad en Anestesiología

Presente

Comunico a Usted, que autorizo la impresión de la tesis titulada **"Dolor postoperatorio en mujeres con cáncer de mama después de anestesia general para mastectomía con y sin bloqueo del erector espinal"**, con índice de similitud **10%** y registro del proyecto de investigación **No. JI-PG-384**; previamente revisada y aprobada por el Comité Sinodal, integrado por los profesores, Dr. Oscar Gerardo Águila Bravo, Dra. Blanca Elena Castro Magdonel, Dr. Manuel Alfonso Baños González, Dr. Fidelio Gómez Damas y Dra. Orquidia Guadalupe Méndez Flores. Lo anterior para sustentar su trabajo recepcional de la **Especialidad en Anestesiología**, donde fungen como Director de tesis la Dra. Verónica Zavaleta Cabrera y el Dr. Jorge Elías Torres López.

Sin otro particular por el momento, aprovecho la oportunidad para saludarle.

Atentamente

Mirian
Dra. Mirian Carolina Martínez López
Directora

UJAT



DACS
DIRECCIÓN

C.c.p.- Dra. Veronica Zavaleta Cabrera.- Directora de Tesis
C.c.p.- Dr. Jorge Elías Torres López.- Director de Tesis
C.c.p.- Dr. Oscar Gerardo Águila Bravo.- Sinodal
C.c.p.- Dra. Blanca Elena Castro Magdonel.- Sinodal
C.c.p.- Dr. Manuel Alfonso Baños González.- Sinodal
C.c.p.- Dr. Fidelio Gómez Damas.- Sinodal
C.c.p.- Dra. Orquidia Guadalupe Méndez Flores.- Sinodal
C.c.p.- Archivo
DCS'HSP/krd*

Miembro CUMEX desde 2008

Consortio de
Universidades
Mexicanas
UNA ALIANZA DE CALIDAD POR LA EDUCACIÓN SUPERIOR

Av. Crnel. Gregorio Méndez Magaña, No. 2838-A,
Col. Tamulté de las Barrancas,

C.P. 86150, Villahermosa, Centro, Tabasco

Tel.: (993) 3581500 Ext. 6300, e-mail: direccion.dacs@ujat.mx

www.dacs.ujat.mx

Facebook icon


Twitter icon

Instagram icon

Carta de Cesión de Derechos

En la ciudad de Villahermosa Tabasco el día 29 del mes de noviembre del año 2023, la que suscribe, Stephanie Sánchez Obieta, alumno del programa de la Especialidad en Anestesiología, con número de matrícula adscrito 211E76017 a la División Académica de Ciencias de la Salud, manifiesta que es autor intelectual del trabajo de tesis titulada: **“Dolor postoperatorio en mujeres con cáncer de mama después de anestesia general para mastectomía con y sin bloqueo del erector espinal”**, bajo la Dirección del Dr. Jorge Elías Torres López, la Dra. Verónica Zavaleta Cabrera y el Dr. Fidelio Gómez Damas, Conforme al Reglamento del Sistema Bibliotecario Capítulo VI Artículo 31. El alumno cede los derechos del trabajo a la Universidad Juárez Autónoma de Tabasco para su difusión con fines académicos y de investigación.

Los usuarios de la información no deben reproducir el contenido textual, gráficos o datos del trabajo sin permiso expreso del autor y/o director del trabajo, el que puede ser obtenido a la dirección: obieta.9s@gmail.com. Si el permiso se otorga el usuario deberá dar el agradecimiento correspondiente y citar la fuente del mismo.


Stephanie Sánchez Obieta
Nombre y Firma





**UNIVERSIDAD JUÁREZ
AUTÓNOMA DE TABASCO**

"ESTUDIO EN LA DUDA. ACCIÓN EN LA FE"



División
Académica
de Ciencias de
la Salud

Jefatura del
Área de Estudios
de Posgrado



ACTA DE REVISIÓN DE TESIS

En la ciudad de Villahermosa Tabasco, siendo las 13:00 horas del día 27 del mes de noviembre de 2023 se reunieron los miembros del Comité Sinodal (Art. 71 Núm. III Reglamento General de Estudios de Posgrado vigente) de la División Académica de Ciencias de la Salud para examinar la tesis de grado titulada:

"Dolor postoperatorio en mujeres con cáncer de mama después de anestesia general para mastectomía con y sin bloqueo del erector espinal"

Presentada por el alumno (a):

Sánchez Obieta Stephanie
Apellido Paterno Materno Nombre (s)

Con Matricula

2	1	1	E	7	6	0	1	7
---	---	---	---	---	---	---	---	---

Aspirante al Grado de:

Especialista en Anestesiología

Después de intercambiar opiniones los miembros de la Comisión manifestaron **SU APROBACIÓN DE LA TESIS** en virtud de que satisface los requisitos señalados por las disposiciones reglamentarias vigentes.

COMITÉ SINODAL

[Signature]
Dra. Verónica Zavaleta Cabrera
Dr. Jorge Elías Torres López
Directores de tesis

[Signature]
Dr. Oscar Gerardo Águila Bravo

[Signature]
Dra. Blanca Elena Castro Magdonel

[Signature]
Dr. Manuel Alfonso Baños González

[Signature]
Dr. Fidelio Gómez Damas

[Signature]
Dra. Orquidia Guadalupe Méndez Flores

Miembro CUMEX desde 2008
Consortio de
Universidades
Mexicanas
UNA ALIANZA DE CALIDAD POR LA EDUCACIÓN SUPERIOR

www.dacs.ujat.mx

DIFUSION DACS

DIFUSION DACS OFICIAL

@DACSDIFUSION

Av. Crnel. Gregorio Méndez Magaña, No. 2838-A,
Col. Tamulté de las Barrancas,
C.P. 86150, Villahermosa, Centro, Tabasco
Tel.: (993) 3581500 Ext. 6314, e-mail: posgrado.dacs@ujat.mx



DEDICATORIAS Y AGRADECIMIENTOS

A todos aquellos que han sido una parte integral de mi camino académico y personal.

A mis padres, quienes siempre han creído en mí, mis héroes de capa larga, quienes con su fortaleza, sabiduría y amor incondicional me han guiado en cada paso de mi vida. Gracias por su amor, por su sacrificio y por enseñarme a nunca rendirme ante los obstáculos de la vida. Este logro también es suyo y espero que se sientan orgullosos de él.

A mis hermanas, por las conversaciones estimulantes, por las risas y los momentos que compartimos juntas.

A mis profesores y mentores, por su dedicación y pasión por la enseñanza y por guiarme en mi camino. Donde quiera que vaya, los llevaré conmigo en mi transitar profesional.

A mis tutores, por su guía experta y paciencia infinita en cada paso de mi investigación. Su dedicación y compromiso con mi éxito son invaluable. Gracias por sus orientaciones.

Me siento afortunada de tenerlos en mi vida y de poder dedicar este trabajo a ustedes. Espero que este trabajo pueda de alguna manera retribuir todo lo que han hecho por mí.

Agradezco su paciencia, su amor y su dedicación inalcanzable a lo largo de mi carrera académica.



ÍNDICE

	Indicé de Tablas y figuras	1
	Abreviaturas.....	3
	Glosario de términos.....	4
	RESUMEN.....	5
	ABSTRAC.....	6
1	INTRODUCCION.....	7
2	MARCO TEÓRICO.....	8
3	PLANTEAMIENTO DEL PROBLEMA.....	21
4	JUSTIFICACION.....	22
5	OBJETIVOS.....	23
6	RESULTADOS.....	29
7	DISCUSION.....	35
8	CONCLUSIÓN.....	36
9	BIBLIOGRAFIA.....	37
10	ANEXOS.....	44



INDICE DE GRÁFICAS Y TABLAS

GRAFICAS	
Grafica 1.	32
Grafica 2..	33
TABLAS	
Tabla 1.	29
Tabla 2.	31
Tabla 3.	34



ABREVIATURAS

ESP	Plano del Erector Espinal
AGB	Anestesia General Balanceada
PEMEX	Petróleos Mexicanos.
AINES	Antiinflamatorios no Esteroides
ACS	Sociedad Americana contra el Cáncer
IASP	Asociación Internacional para el Estudio del Dolor
EVA	Escala Visual Analógica
ASA	Sociedad Americana de Anestesiología



GLOSARIO:

Definición
ESP: Plano del músculo erector de la espina; su bloqueo es una técnica de anestesia regional
Anestesia General Balanceada (AGB): Técnica anestésica que consiste en la utilización de agentes intravenosos e inhalatorios para la inducción y el mantenimiento de la anestesia general
Escala Visual Analógica (EVA): Instrumento de medición de parámetros subjetivos
Mortalidad: Frecuencia del número de defunciones ocurridas en una población en un periodo de tiempos determinado.
Mastectomía Radical Modificada: Técnica quirúrgica para extirpar toda la mama
Dolor: Experiencia sensitiva y emocional desagradable asociada a una lesión tisular real o potencial
Opioides: Fármacos analgésicos que interactúan con los receptores opioides de las células para el tratamiento del dolor agudo o crónico
Anestésico local: Fármaco que logra la pérdida de sensibilidad localizada, sin pérdida de conciencia



RESUMEN

Introducción: La mastectomía radical modificada, está relacionada con dolor agudo postoperatorio severo. Se ha descrito que el bloqueo del erector espinal (ESP, por sus siglas en inglés), es una técnica beneficiosa debido a su ahorro de opioides, anestésicos volátiles y sus efectos secundarios, así como el control adecuado del dolor postoperatorio.

Objetivo: Analizar la seguridad y eficacia analgésica postoperatoria del bloqueo ESP con ultrasonido en pacientes sometidas a mastectomía radical modificada por cáncer de mama en estadios I a IIIA

Metodología: Investigación clínica comparativa, analítica, cuasi experimental, longitudinal. Se realizó en un grupo de 60 pacientes; el grupo A: pacientes a las que se les realizó bloqueo ESP, grupo B: pacientes que no aceptaron el bloqueo. En el grupo A, se utilizó ropivacaína 3% para analgesia postoperatoria, dosis de 75 mg con un volumen total de 20 cc. Abordaje a nivel de T4-T5.

Resultados: Hubo disminución en el consumo de sevoflurano, egreso más rápido del hospital, el consumo de opioides en el postoperatorio fue mínimo. Las pacientes que recibieron ESP se comportan mejor, siendo el dolor menor, a partir de las 4 horas, no pasaba de los 2 puntos en la escala de intensidad de dolor (EVA).

Conclusiones: El bloqueo ESP en las pacientes postoperadas de mastectomía radical modificada mostraron menor consumo de opioides tanto de fentanil en el transoperatorio como de tramadol y buprenorfina. Tuvieron menos dolor a las 24 horas de evaluación postoperatoria así como menor estancia intrahospitalaria. Este bloqueo resultó ser fácil de ejecutar, con muy pocas probabilidades de complicaciones. El bloqueo ESP es una opción segura y eficaz para el control del dolor agudo después de una cirugía radical de cáncer de mama.



ABSTRACT

Introduction: Modified radical mastectomy is related to severe acute postoperative pain. The erector spinae block (ESP) has been described as a beneficial technique due to its savings in opioids, volatile anesthetics and their side effects, as well as adequate control of postoperative pain.

Objective: To analyze the safety and postoperative analgesic efficacy of ESP block with ultrasound in patients undergoing modified radical mastectomy for breast cancer in stages I to IIIA.

Methodology: Comparative, analytical, quasi-experimental, longitudinal clinical research. It was carried out in a group of 60 patients; group A: patients who underwent ESP block, group B: patients who did not accept the block. In group A, 3% ropivacaine was used for postoperative analgesia, a dose of 75 mg with a total volume of 20 cc. Approach at the T4-T5 level.

Results: There was a decrease in sevoflurane consumption, faster discharge from the hospital, and postoperative opioid consumption was minimal. The patients who received ESP behave better, with less pain, after 4 hours, it did not exceed 2 points on the pain intensity scale (VAS).

Conclusions: The ESP block in postoperative modified radical mastectomy patients showed lower opioid consumption of both intraoperative fentanyl and tramadol and buprenorphine. They had less pain 24 hours after the postoperative evaluation as well as a shorter hospital stay. This block turned out to be easy to perform, with very little chance of complications. ESP block is a safe and effective option for acute pain control after radical breast cancer surgery.



1. INTRODUCCION

El cáncer de mama en las mujeres representa el 11.7% de todos los casos de cáncer a nivel mundial, siendo la quinta causa de mortalidad por cáncer (Hyuna Sung 2020). En América Latina es la principal causa de muerte y discapacidad en las mujeres jóvenes menores de 45 años (Villarreal Garza 2019). En México, la tasa de mortalidad por cáncer de mama hasta el 2021 era de 9.65 por 100,000 (sollozo Dupont 2023). La tendencia de la mortalidad va en aumento debido a una mayor incidencia de la enfermedad, cambios de estilos de vida y la obesidad.

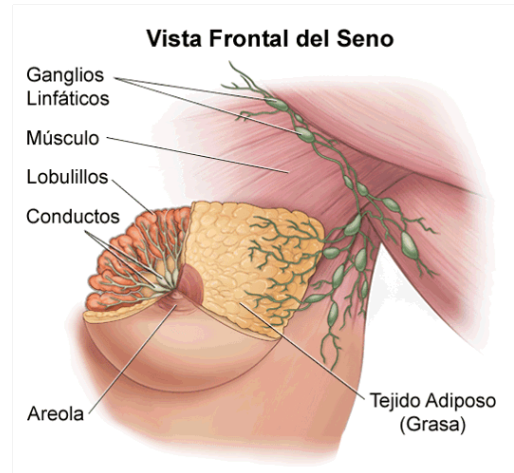
La mastectomía radical modificada es la técnica más común para el tratamiento quirúrgico del carcinoma de mama, la cual consiste en extirpar toda la mama, esto incluye el tejido mamario, el pezón, la areola y la piel que cubre la mama; también se extirpa la mayoría de los ganglios linfáticos de la axila. Está indicada en las pacientes con estadios I, estadios II y estadios III A donde el carcinoma no es avanzado ni esta invadiendo otras estructuras.

El dolor involucra aspectos emocionales, psicológicos y fisiológicos negativos en las pacientes que se ven sometidas a este tipo de cirugías; cada persona lo interpreta y manifiesta de acuerdo a su género, edad, su entorno y su estado de ánimo. La parte subjetiva del mismo va a variar de acuerdo al umbral de dolor de de cada paciente, el tipo de intervención, el volumen de mama extirpada, si va acompañada de extirpación de ganglios y el uso de terapia coadyuvante como radioterapia y quimioterapia; así, la adaptación y las estrategias para controlarlo o aminorarlo van a variar. La mastectomía radical modificada se asocia con dolor agudo postoperatorio severo (Basak 2019). En este sentido, se han descrito diversas técnicas para el tratamiento del dolor postoperatorio entre los cuales están la analgesia endovenosa con AINEs, opioides, bloqueo peridural, bloqueo paravertebral (2019, Satonataso), bloqueo de nervios intercostales (2021, Chapell), y bloqueo del plano erector (ESP, por sus siglas en inglés) (2022. Wiech).

2. MARCO TEORICO

Anatomía de la mama

En la mujer, las mamas van a estar situadas en la parte anterosuperior del pecho, por delante de los músculos pectorales mayor y menor, a la altura aproximadamente de la tercera y séptima costilla. Va a estar constituida por tres estructuras básicas: la piel, la grasa subcutánea y el tejido mamario, con parénquima y estroma. Profundamente, la mama va a estar sobre la fascia superficial que cubre el pectoral mayor y



por encima, la mama va a estar fijada a la dermis por los ligamentos suspensorios de Cooper; por la parte lateral de la glándula mamaria se puede observar la cola axilar de Spencer que se puede extender hacia el interior de la axila. (Alcaraz). La cara anterior de la glándula mamaria es convexa e irregular y la cara posterior es cóncava. En la piel de la cara anterior de la mama, se encuentra un área hiperpigmentada circunferencial de entre 3 y 6 cm de diámetro conocida como areola mamaria.

Vascularización: Esta se va a ver de forma radial, desde la periferia al pezón anastomosándose unas con otras, formando así tres plexos:

1. Plexo subdérmico: irrigará la dermis y epidermis hasta el complejo areola pezón dando ramos que siguen los ligamentos de Cooper para anastomosarse con el plexo preglandular
2. Plexo preglandular: irrigará la glándula y a través de ramas de la torácica lateral será el principal responsable de la irrigación del complejo areola pezón

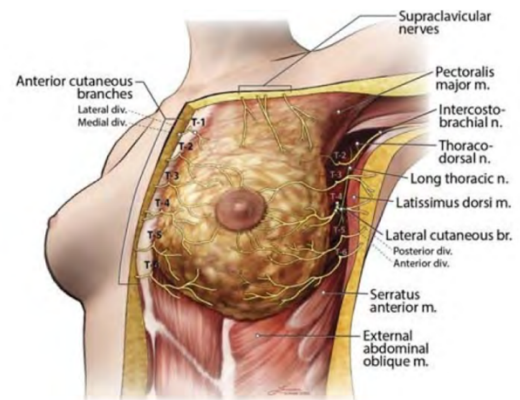


3. Plexo retroglándular: irriga los cuadrante inferiores y se encuentra formado por ramas de las intercostales

El drenaje venoso se llevara a cabo por el plexo venoso superficial centrado en el pezón y drena desde la periferia a las venas mamaria interna, axilar y yugular interna; y el plexo venoso profundo, drena a la vena mamaria interna, vena toracica lateral y venas intercostales.

Inervación: Pertenece a nervios simpáticos que van a acompañar a las arterias en su recorrido, provienen de ramas perforantes del segundo al sexto nervio intercostal.

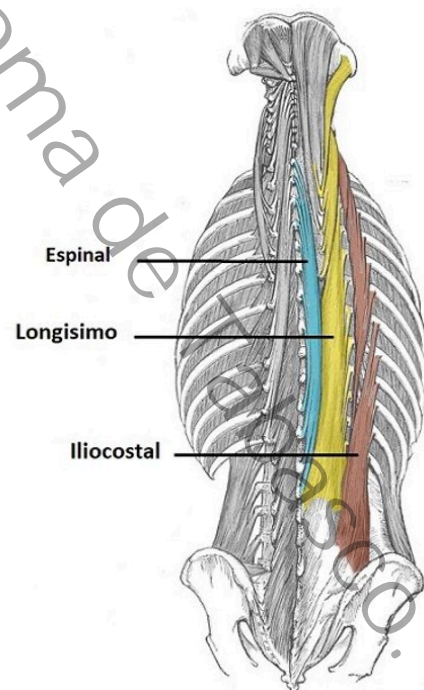
(Dominguez)



Tórax Posterior

Fascia toraco-lumbar (FTL): Compuesta por capas de fascia y tejido aponeurótico se va a extender hacia cefálico pasando por la columna torácica y cervical, hasta la base del cráneo y hacia caudal hasta la altura del sacroiliaco. Esta es una estructura muy importante para el bloqueo ESP ya que va a permitir que el anestésico local se disperse hacia zonas distales del sitio de administración.

Músculo erector de la espina: Conformado por tres grupos musculares: iliocostal, longuísimo



y espinoso que tienen su origen en una aponeurosis común del tendón ancho el cual se forma a la altura de L5 y se inserta en la cresta iliaca postero-inferior en el sacro posterior, en los ligamentos sacroiliacos y en las apófisis espinosas sacras y lumbares inferiores. La inserción va a ser propia de cada músculo, así se inserta en las vértebras C4-C6, en la parrilla costal, apófisis transversas de vértebras torácicas, cervicales, en las apófisis, espinosas lumbares superior y torácica. La inervación se va a dar principalmente por los nervios espinales torácicos los cuales

emergen del agujero intervertebral, de ahí, reciben el nombre de nervios intercostales, dividiéndose en ramos anteriores y posteriores. Inervan los músculos, articulaciones, la piel, el revestimiento pleutoperitoneal de las paredes torácica y abdominal. (Largo-Pineda)

La disposición de un nervio espinal típico es el siguiente:

- Rama posterior: Pasa por detrás de las apófisis transversas dividiéndose en una rama medial y otra lateral, estos inervan los músculos vertebrales adyacentes y envían un aporte cutáneo a la piel suprayacente, todas inervan los músculos dorsales.

-Rama anterior: Esta va a estar unida a la cadena simpática, discurre por la pared lateral del cuerpo y a mitad de su recorrido se divide en ramos anterior y posterior. El nervio termina anteriormente convirtiéndose en la rama cutánea anterior, que va a inervar un área de piel adyacente a la linea media. (Harold Ellis)

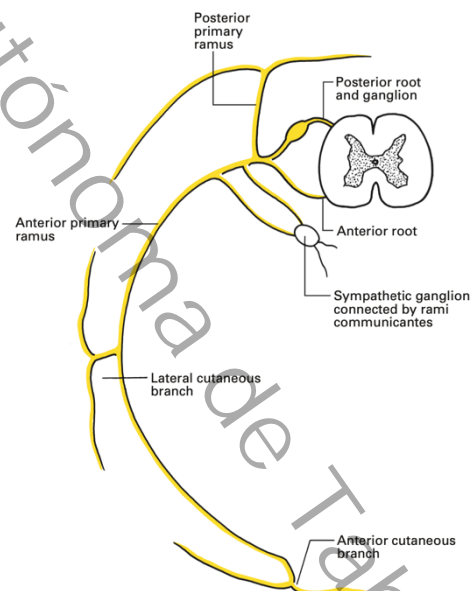


Fig. 122 Plan of the arrangement of a typical spinal nerve.



Los nervios intercostales del segundo al sexto espacios entran a la fascia superficial cerca del borde lateral del esternón y se dividen en las ramas cutáneas medial y lateral, recorren el borde inferior de la costilla correspondiente; en su trayectoria, el nervio se localiza entre la capa mas profunda del músculo y la intermedia, se ramifican hacia el músculo triangular del esternón, los intercostales internos y los intercostales externos, inervando así la piel que cubre los espacios intervertebrales respectivos. (Hadzic)

Cáncer de mama

El cáncer de mama es el tumor maligno más frecuente en mujeres la cual es originada por múltiples factores ambientales, genéticos y de estilo de vida. Dentro de estos factores de riesgos se encuentran los familiares y hereditarios con una historia familiar de cáncer de mama sobre todo en familiares de primer grado; portar variantes patogénicas que confieran predisposición a desarrollar cáncer de mama como serían los genes BRCA1 y BRCA2. Factores hormonales como la menarca temprana y menopausia tardía, terapia de reemplazo hormonal con estrógenos y progesterona por mas de 5 años; factores reproductivos como la nuliparidad y/o primer embarazo a termino después de los 30 años de edad y ausencia de lactancia. Factores de riesgo relacionados con el estilo de vida tales como consumo de alcohol, tabaco, obesidad, sedentarismo, dieta rica en grasas; y finalmente ambientales por exposición a radiación ionizante antes de los 30 años y tratamiento con radioterapia en tórax. Sin embargo, hay factores protectores que han sido bien estudiados como lo son la lactancia materna, ejercicio físico, dieta rica en frutas y verduras, evitar consumo de tabaco y alcohol. (2023, Consenso mexicano sobre diagnóstico y tratamiento de cáncer mamario)

El cáncer de mama se puede clasificar histológicamente en cáncer in situ que representa un 25% siendo el carcinoma ductal el mas común seguido del lobulillar; y carcinoma invasivo representando el 75% del cáncer de mama. (2021, Palmero Picazo)



Una forma de describir que tan extenso es el cáncer de mama es mediante la determinación del estadio siendo de gran ayuda para normar la conducta terapéutica y para predecir el pronóstico de la paciente. Para describir el estadio, se encuentra el sistema TNM, donde T indica el tumor, que tan grande es, que biomarcadores presentes; N indica ganglios por su sigla en ingles (Node), indicando si se ha diseminado a ganglios linfáticos y de ser así, a que parte, cuantos, tamaño, etc.; M que indica metástasis, haciendo referencia a diseminación del cáncer a otras partes del cuerpo. Una vez obtenido el resultado del sistema TNM, se puede clasificar el cáncer en los siguientes estadios:

Estadio 0: También llamado cáncer no invasivo o in situ, se limita a los conductos del tejido mamario, sin diseminación al tejido circundante. (Tis, N0, M0)

Estadio IA: Tumor pequeño, invasivo, sin diseminación a ganglios linfáticos (T1, N0, M0)

Estadio IB: Tumor de mas de 0.2 mm, menor de 2 mm con diseminación a ganglios linfáticos. (T0 o T1, N1, M0)

Estadio IIA: Cualquiera de las siguientes circunstancias:

-No hay evidencia de tumor en la mama, hay diseminación a ganglios linfáticos axilares (T0, N1, M0).

- Tumor en mama que mide 20 mm o menos y se ha diseminado a ganglios linfáticos axilares (T1, N1, M0)
- Tumor mide mas de 20 mm pero menos de 50 mm, sin diseminación a ganglios linfáticos (T2, N0, M0)

Estadio IIB: cualquiera de las siguientes circunstancias:

-Tumor mide mas de 20 mm pero menos de 50 mm, con diseminación de 1 a 3 ganglios linfáticos (T2, N1, M0)

- Tumor mide mas de 50 mm, sin diseminación a ganglios linfáticos (T3, N0, M0)



Estadio IIIA: Tumor mamario de cualquier tamaño, con diseminación de ganglios linfáticos axilares o mamaros internos con numero de 4 a 9 y/o tumor mayor de 50 mm con diseminación de 1 a 3 ganglios linfáticos axilares (T3, N1, M0)

Estadios IIIB: Tumor diseminado a caja torácica, edema, inflamación o ulceración de mama con diseminación a 9 o mas ganglios linfáticos axilares o mamaros internos, sin diseminación a otra parte del cuerpo (Cualquier T, N3, M0).

Estadio IIIC: Tumor de cualquier tamaño con diseminación a 10 o mas ganglios linfáticos, axilares, mamaros internos, o ganglios infraclaviculares, sin diseminación a otras partes del cuerpo. (Cualquier T, N3, M0)

Estadio IV: Tumor de cualquier tamaño, con diseminación a otras partes del cuerpo(hueso, pulmón, cerebro, hígado), diseminación a ganglios linfáticos o pared torácica (Cualquier T, cualquier N, M1)

Recurrente: Reaparece después del tratamiento y puede ser local, regional o distante.

La Sociedad Americana contra el Cáncer (ACS, por sus siglas en ingles), hace referencia al manejo del cáncer de mama, siendo el tratamiento local con cirugía y radiación o sistémica con quimioterapia, terapia hormonal, inmunoterapia y la aplicación de uno u otro dependerá del estadio en el que se haya clasificado a la paciente, siendo el manejo el siguiente:

Estadio 0: Cirugía con conservación de la mama (tumorectomía o mastectomía parcial) más terapia hormonal postcirugía o mastectomía simple.

Estadio I-III: cirugía con conservación del seno mas radioterapia postcirugía, mastectomía simple o mastectomía radical modificada; quimioterapia, radioterapia, terapia hormonal.

Estadio IV: Terapia sistémica que incluye quimioterapia, terapia hormonal, terapia dirigida o alguna combinación de estos. (ACS, 2019)



Dolor en cáncer de mama

El Subcomité de Taxonomía de la IASP (Asociación Internacional para el Estudio del Dolor), después de dos años de trabajo, elaboró en 1978, bajo la misma presidencia de J. Bonica, una definición de dolor que ha sido aceptada en el mundo científico y sanitario y por la propia OMS que decía lo siguiente: "El dolor es una experiencia sensorial y emocional desagradable asociada a una lesión real o potencial o descrita en los términos de dicha lesión" sin embargo dicha definición sufrió algunos cambios en la última revisión quedando de la siguiente manera : "El dolor es una experiencia sensorial y emocional desagradable asociada o similar a la asociada a una lesión tisular real o potencial" esto como consecuencia que en la definición anterior no se tomaban en cuenta bebés, ancianos y otros, incluso animales, que no podían articular verbalmente su dolor. (Vidal fuentes)

Tipos de dolor agudo y características

- Continuo: Se establece de minutos a horas sin remitir
- Intermitente: Tiene una duración variable y tiene periodos de remisión total
- Incidental: Se presenta en el postoperatorio con el movimiento del paciente (Juan del Arco)

Clasificación según su etiopatogenia

- Nociceptivo: Producido como respuesta a un estímulo nocivo (nociceptores). Este a su vez se va a clasificar en somático caracterizado por ser un dolor constante, intenso, y bien localizado; y visceral el cual es constante, de tipo cólico, mal localizado.
- Neuropático: Por lesión o disfunción del sistema nervioso central o periférico (Ferran, 2021)

El dolor agudo en el cáncer de mama se va a caracterizar por ser principalmente de tipo neuropático incluyendo síntomas negativo y positivos, siendo los mas comunes



la alodinia, las parestesias, sensación de choque eléctrico o quemadura, piquetes, calambres y la sensación de pesantez; un porcentaje mínimo que va de 6 al 26% de las pacientes presentan sensación de mama fantasma. (Mejía-Terrazas)

En el cáncer de mama el dolor es uno de los síntomas mas frecuentes como parte del proceso de la enfermedad o como un efecto secundario o colateral de los procedimientos diagnósticos o terapéuticos. Después de un tratamiento curativo, la prevalencia de dolor agudo es de 39.3%, durante el tratamiento aumenta a 55% y 66.4 en estadios terminales de la enfermedad. El dolor crónico en las pacientes postoperadas se ha reportado en 25-60%, relacionándose este con una edad menor de aparición de la enfermedad y con la disección ganglionar axilar. Por otro lado, las pacientes supervivientes de cáncer de mama han reportado neuropatía periférica en un 58% asociada a quimioterapia de largo plazo y las pacientes que recibieron terapia hormonal reportaron dolor musculoesquelético en un 47% de los casos.

Medición del dolor

El dolor puede ser medido por escalas que pueden ser utilizadas tanto por el paciente como por el profesional de la salud; hay distintos tipos de escalas, las cuales pueden ser:

- **De categoría verbal**, esta mide el dolor en leve, moderado e intenso
- **Escalas numéricas**, donde se solicita al paciente que de un puntaje a su dolor del 0 al 10, siendo 0 donde no hay dolor y 10 el dolor mas intenso que haya sentido
- **La escala visual analógica (EVA)** se basa en una linea horizontal de 10 cm, en donde en el extremo del lado izquierdo aparece la inscripcion "sin dolor" y en el extremo del lado derecho "dolor intenso", se le pide al paciente que señale en donde se encuentra la intensidad de su dolor, en esta escala se



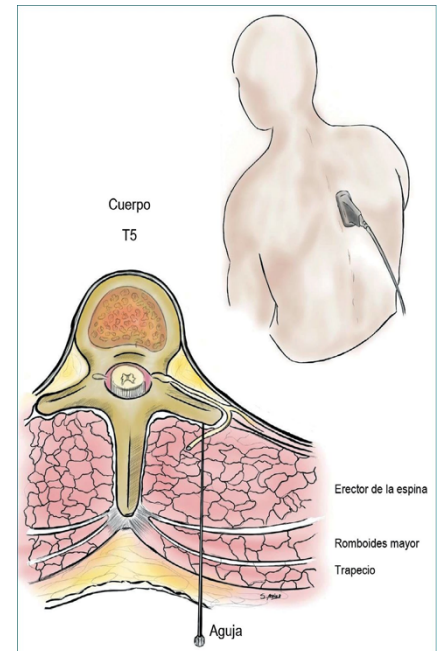
considera un dolor leve por debajo de 4 cm, moderado de 4 a 7 cm e intenso por arriba de 7 cm.

Para aquellos pacientes que presentan dificultad para la comunicación ya sea por ser pacientes pediátricos, personas analfabetas o disminución psíquica, hay otra escala de expresión facial en la cual se muestran dibujos de caras con expresiones distintas que ayudan a catalogar la intensidad del dolor; una cara feliz es ausencia de dolor, cara triste es un dolor intenso. (Ferran, 2021)

Analgesia postoperatoria en mastectomía radical

Las técnicas analgésicas de la pared torácica han ido revolucionando y esto es especialmente evidente en el uso en pacientes sometidas a cirugía de mama, siendo uno de los principales objetivos el mejorar el manejo del dolor agudo postoperatorio. Actualmente, las técnicas analgésicas comunes para después de una cirugía de cáncer de mama son la analgesia intravenosa con la desventaja de dosis altas de opioides así como una alta incidencia de náusea y vómitos, analgesia epidural puede verse relacionada con lesión nerviosa, analgesia de bloqueo regional donde se incluyen bloqueo paravertebral torácico, bloqueo de nervio intercostal, bloqueo del músculo erector de la espina (ESP), bloqueo del serrato anterior, e infiltración de heridas con anestésicos locales. (2021 Suman Arora) (2017, kunigo)

El bloqueo ESP se ha colocado dentro de las técnicas analgésicas más importantes para este tipo de cirugía por su adecuada respuesta analgésica y ahorro de opioides (2018, Orozco). En el año 2016, Forero y colaboradores realizaron bloqueos del músculo erector de la espina ecoguiados a nivel de T5 bilaterales con 20 ml de colorante en un cadáver, realizaron una tomografía donde observaron un patrón de expansión craneo-caudal y difusión del colorante hacia ramas nerviosas ventrales y dorsales de los nervios espinales torácicos. (Gurkan 2018) Tulgar y colaboradores fueron los primeros en informar que el bloqueo ESP tenía eficacia, en un ensayo de control aleatorio en colecistomías laparoscópicas; por otro lado, Gurkan y colaboradores observaron que con el bloqueo ESP se lograba una adecuada analgesia en pacientes sometidas a cirugía mamaria similar al bloqueo paravertebral con disminución en el consumo de opiáceos. (Gurkan 2019)



Bloqueo del plano del erector espinal (ESP)

El bloqueo del plano del erector espinal, o ESP por sus siglas en inglés, es una técnica reciente y simple que es prometedora y segura en la analgesia torácica en el dolor postquirúrgico. Este fue descrito por primera vez en el año 2016 por el Dr. Mauricio Forero, describiéndolo como una alternativa segura y práctica para el manejo exitoso del dolor neuropático y agudo de tórax, así mismo, se ha visto gran efectividad en su uso como analgesia para dolor de abdomen superior (Forero). El bloqueo del plano del erector espinal es una técnica de anestesia regional que consiste en el depósito de anestésico local en el plano profundo del músculo erector de la columna vertebral y superficial a la apófisis transversa, obteniéndose un bloqueo sensitivo de múltiples dermatomas de la pared torácica anterior y posterior;



el mecanismo de acción se atribuye al bloqueo de las ramas dorsales, ventrales y comunicantes simpáticas del nervio espinal.

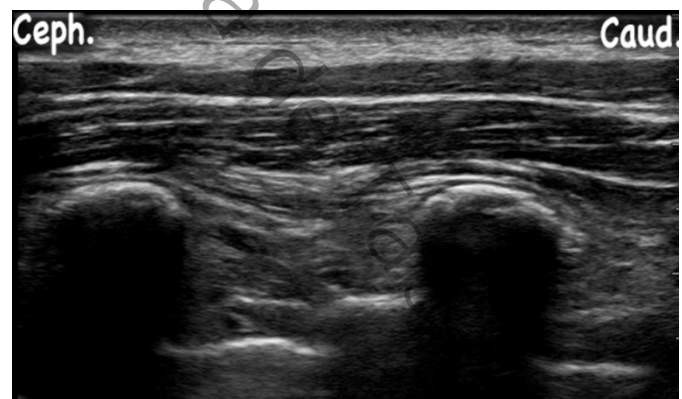Ecografía

Es una técnica que se encarga de recoger los ultrasonidos que emite la sonda, los cuales, una vez sobre la superficie corporal que se va a estudiar alcanzan cierta profundidad (dependiendo la frecuencia de la sonda) transformando las señales que llegan en impulsos eléctricos que se van a visualizar en un monitor en escalas de grises. Los transductores contienen cristales en su interior que van a ser estimulados por los pulsos eléctricos produciendo los ultrasonidos. Existen diferentes tipos de transductores, sin embargo, para los bloqueos del erector de la espina, en la gran mayoría de las pacientes, se utiliza un transductor lineal de alta frecuencia, sin embargo en pacientes obesas, se puede considerar el uso de transductores convexos.

En cuanto a las agujas se recomienda utilizar hiperecogénicas atraumáticas, ya que estas tienen características ideales para la ecografía como lo son la visibilidad óptima, especialmente de la punta de la aguja, son aptas para todo tipo de tejido y se visualizan adecuadamente independientemente de la angulación, así como ser aptas para todo tipo de tejido. (Laguillo)

Técnica

Con el paciente en decúbito lateral con el lado que se va a bloquear hacia superior, en posición sentada, decúbito ventral o en decúbito lateral, con el monitoreo estándar en todo momento en el paciente, se inicia un rastreo con el transductor para ubicar el sitio objetivo. Se han descrito



muchas formas de orientación del transductor siendo las mas usadas la posición paramedial no sagital y transversa con un transductor lineal de alta frecuencia. Se



ubica en el eje paramediano sagital el transductor a 3 cm de la linea media aproximadamente para localizar la apófisis transversa de la vertebra, al nivel que se requiera administrar el anestésico local para la analgesia (T4,T5,T6) Al ser esta identificada, se visualizan 3 músculos principales: trapecio, romboidal mayor y erector de la espina. Una vez ubicada dicha imagen, se procede a puncionar “en plano”, con dirección de la aguja cefalo caudal o caudal cefálica, con una adecuada alineación del haz de ultrasonido y la aguja, si no se visualiza la aguja, no esta recomendado avanzar hasta volver a identificar la punta y/o el cuerpo de la aguja, por seguridad respecto a la penetración a la caja torácica. Se avanza la aguja hasta que la punta quede en el plano interfascial profundo al músculo erector de la columna y la apófisis transversa subyacente, se administra el anestésico local observando su distribucion lineal entre la fascia muscular

Anestésicos locales

En cuanto a los anestésicos locales, se prefieren los de larga duración con el fin de prolongar el efecto analgésico, con el correcto calculo de la dosis y dilución para evitar caer en la toxicidad por exceso de anestésico local. Se ha sugerido en varias literaturas la adición de esteroides para prolongar el efecto analgésico. El anestésico local, según la literatura, el volumen es variable, sin embargo, la administración entre 20 y 30 ml ha demostrado una extensión desde T2 hasta T9 luego de aplicarlo sobre la apófisis transversa T5, cubriendo un promedio de 9 dermatomas en área dorsal. La latencia esperada es menor de 15 minutos con duraciones que van hasta las 12 horas

Dentro de los anestésicos locales recomendados están los siguientes:

<u>Anestesico</u> <u>local</u>	<u>Concentración</u>	<u>Volumen</u>
Lidocaína	0.5%	20 ml (Ueshima 2018)



<i>Bupivacaína</i>	0.25%	15 ml (sighn 2018), 20 ml (Gurkan 2018), 30 ml (Tulgar, 2018)
	0.375%	20 ml , 30 ml (Tulgar, 2018)
	0.5%	10 ml, 20 ml (Aydin, 2018)
<i>Ropivacaína</i>	0.125%	30 ml (de Cassai, 2018)
	0.2%	10 ml, 20 ml, 25 ml (Kaplan, 2018)
	0.375%	10 ml, 20 ml (kim, 2018)
	0.5%	10 ml, 20 ml, 25 ml (Forero, 2017)
	0.75%	20 ml (Bugada, 2019)

Usos clínicos del bloqueo del erector de la espina

Dolor agudo y crónico, dolor neuropático agudo, dolor neuropático crónico, cirugía torácica, cirugía abdominal, cirugía cardiotorácica, cirugía de neumotórax, cirugía de mama, analgesia para fracturas costales, nefrolitotomía, cesáreas, plastías inguinales, umbilicales, entre otras (Casai 2019)

Complicaciones

Con el bloqueo ESP no se han reportado complicaciones como en otro tipo de técnicas regionales, como hipotensión, daño a médula espinal, diseminación epidural, retención urinaria y punción vascular. Sin embargo, se ha documentado aparición de neumotórax en una paciente que iba a ser intervenida para mastectomía con adecuada resolución de la complicación (Ueshima, 2018) y de priapismo en un paciente con síndrome doloroso regional complejo al cual se le realizó un bloqueo ESP a nivel lumbar como analgesia, durando el priapismo un total de 3 horas, sin ninguna otra complicación posterior (Elkoundi, 2019).



3. PLANTEAMIENTO DEL PROBLEMA

Actualmente el cáncer de mama ocupa el segundo lugar en frecuencia a nivel mundial, afectando a 1.38 millones de mujeres por año, siendo el primer lugar en América Latina y la primera causa de muerte en México. Según la Sociedad Americana de Cáncer, en Estados Unidos el 36% se somete a una mastectomía radical modificada en etapa I y II y hasta el 72% en etapa III (4). Existen potenciales efectos secundarios a los tratamientos de quimioterapia, radioterapia y cirugía, siendo un procedimiento que guarda relación con el dolor postoperatorio agudo y/o crónico teniendo un impacto positivo o negativo sobre el sistema inmune que es directamente proporcional al grado de dolor que presenta la paciente, por lo que es preciso determinar el impacto que tiene la técnica anestésica en la paciente con cáncer de mama sometida a mastectomía, la incidencia de dolor postoperatorio y su recuperación inmediata.

Por otro lado, se cuenta con distintas técnicas para el control del dolor postquirúrgico que ofrecen eficacia analgésica, pero éstas no están exentas de efectos colaterales importantes. El bloqueo de plano de músculo erector de la columna guiado con Ultrasonido es una técnica nueva y novedosa descrita en el año 2016 para control del dolor neuropático y analgésico de la pared torácica (Forero). Hoy en día los tratamientos de dolor postoperatorios incluyen analgésicos desde AINES hasta opioides con efectos colaterales importantes y poca efectividad. (5). Con el uso y abuso de estos analgésicos por lo complejo del manejo, este tipo de dolor traen como consecuencia una estancia hospitalaria prolongada para los pacientes. En el Hospital Regional PEMEX Villahermosa, se programan de 3 a 4 mastectomías a la semana, siendo el tiempo de hospitalización aproximado de 5 días, donde se necesita una técnica o método analgésico eficaz. Teniendo en cuenta lo mencionado anteriormente, en este estudio se intentará responder a la siguiente pregunta de investigación: ¿Qué beneficio analgésico brinda el realizar bloqueo regional ecoguiado del músculo erector de la espina (ESP) en pacientes sometidas a mastectomía radical modificada por cáncer de mama en estadios I a IIIA?



4. JUSTIFICACIÓN

El dolor posoperatorio agudo es común después de la cirugía de mama sin embargo a pesar del manejo adecuado del dolor, el 20 % de los pacientes responde de manera deficiente a los analgésicos. La anestesia general es la técnica anestésica convencional más frecuentemente utilizada. Varias intervenciones de técnicas de anestesia regional también se han utilizado para cirugías de mama; estos incluyen infiltración local, anestesia epidural torácica, bloqueo paravertebral torácico, anestesia raquídea torácica y, más recientemente, bloqueos de planos interfasciales guiados por ultrasonido como el ESP.

El bloqueo del plano del erector de la columna es una técnica nueva de anestesia regional de la pared torácica; la técnica se realiza a través del uso de ultrasonido lo que permitirá en tiempo real la visualización de la aguja, la dispersión del anestésico local y la colocación de catéteres para analgesias continuas. Los opioides y los anestésicos volátiles se han asociado con inmunosupresión y por lo tanto el riesgo de la reaparición del tumor.

Con este estudio, se pretende valorar la seguridad y eficacia del bloqueo regional ecoguiado ESP en cirugía de mama, así como valorar el mejor control de dolor postoperatorio, la disminución de consumo de opioides, anestésicos volátiles y sus efectos secundarios. Así mismo, el brindar una adecuada analgesia a las pacientes postoperadas de mastectomía radical modificada reduce el estrés causado por el dolor, una menor estancia hospitalaria y una adecuada recuperación, por lo tanto, esta técnica podría ser implementada en este hospital y en otros hospitales como una técnica analgésica adecuada para este tipo de cirugías.



5. OBJETIVOS

5.1 OBJETIVO GENERAL

- Analizar la seguridad y eficacia analgésica postoperatoria del Bloqueo del Erector de la Espina (ESP) guiado con Ultrasonido en pacientes sometidas a mastectomía radical modificada con cáncer de mama etapa I a IIIA

5.2 OBJETIVOS ESPECÍFICO

- Determinar a través de la escala visual análoga el dolor en el postoperatorio durante su estancia hospitalaria hasta el egreso de la unidad
- Cuantificar los requerimientos de analgesia de rescate en base a los protocolos de atención analgésica en caso de que el ESP falle
- Evaluar si hay una diferencia significativa con el uso del bloqueo del erector espinal como analgesia postoperatoria

HIPÓTESIS

Alterna: El bloqueo del plano erector de la columna (ESP) ecoguiado es una técnica segura y efectiva que brinda mejor analgesia a pacientes sometidas a mastectomías radical modificada a diferencia de otras técnicas anestésicas

Nula: El bloqueo del plano erector de la columna (ESP) ecoguiado no es una técnica segura y efectiva ya que no brinda mejor analgesia a pacientes sometidas a mastectomías radical modificada a diferencia de otras técnicas anestésicas



METODOLOGÍA

DISEÑO DEL ESTUDIO

- Tipo de investigación: Investigación clínica
- Tipo de estudio: Comparativo
- Por finalidad: Analítico
- Por asignación de factores: Cuasi experimental
- Por temporalidad: Longitudinal
- Campo de aplicación: 2do y 3er nivel de atención
- El estudio se llevara a cabo dentro de las instalaciones del Hospital Regional PEMEX Villahermosa, dentro de los quirófanos 1, 2, 3 y 4, en aquellos pacientes con ASA I, II y III a partir de los 18 años de edad que vayan a ser sometidas a mastectomía radical modificada.
- Muestra: Muestreo no probabilístico, a conveniencia del investigador, tomando en cuenta los criterios de inclusión y exclusión, haciendo la división en dos grupos (A) y (B) con 30 pacientes cada uno.

UNIVERSO DE ESTUDIO

- **Universo de estudio:** Pacientes que acuden programados e ingresados en el Hospital General PEMEX Villahermosa con patología por cáncer de mama en estadios I a IIIA, candidatas a mastectomía radical modificada bajo anestesia general balanceada.
- **Tamaño de muestra** Se seleccionaron un total de 60 pacientes que acudieron al Hospital Regional PEMEX Villahermosa que cumplieron criterios de inclusión; de esas 60 pacientes se crearon dos grupos, grupo A de 30 pacientes, se les coloco el bloqueo ESP ecoguiado . Grupo B de 30 pacientes no se les coloco bloqueo ESP. A todas los pacientes se les realizó evaluación preanestésica completa previo al acto anestésico y quirúrgico. Así como firma de



consentimiento informado para anestesia general balanceada y bloqueo regional ecoguiado ESP en caso de aceptación.

CRITERIOS DE INCLUSIÓN/EXCLUSIÓN

Inclusión	No inclusión/eliminación
<ul style="list-style-type: none">• Pacientes con cáncer de mama candidatas a mastectomía radical modificada en estadios I a IIIA• Mayores de 18 años• Que acepten técnica analgésica (ESP) bajo firma de consentimiento informado• Pacientes sin alergia a anestésicos locales	<ul style="list-style-type: none">• Rechazo a la técnica analgésica• Infección en el sitio quirúrgico• Coagulopatía• Pacientes con ingesta de opioides de forma crónica• Deformidad ósea• Cirugía de columna torácica• Uso de anticoagulantes

VARIABLES DE ESTUDIO

Variable	Definición operacional	Definición conceptual	Tipo de variable	Escala de medición
Mastectomía radical modificada	cirugía efectuada sobre la mama del paciente con el objetivo de erradicar el cáncer.	Cirugía para extirpar toda la mama	Independiente	Nominal
Escala Visual Análoga	Consiste en una línea horizontal de 10 centímetros, en cuyos extremos se encuentran las expresiones extremas del	Permite medir la intensidad del dolor que describe el paciente	Dependiente	Nominal



	dolor. En el izquierdo se ubica la ausencia o menor intensidad y en el derecho la mayor intensidad.			
Consumo de opioides	Aplicación de narcóticos parenterales	Administración de opioides via intravenosa para control de dolor	Dependiente	De Razones
Bloqueo del erector de la espina	Técnica reciente simple y segura, en la analgesia torácica, tanto en el dolor neuropático crónico como en el dolor posquirúrgico o postraumático agudo	Alternativa en el manejo del dolor postoperatorio	Dependiente	De Razones

EQUIPO, MATERIAL Y FÁRMACOS

Equipo

- Ultrasonido Philips ClearVue 850: con pantalla y unidad de procesamiento
- Transductor lineal (5-12 mHz)
- Agujas ecogénicas: con medidas de 21G x 100 mm o 22G x 50 mm
- Equipo de asepsia y antisepsia que incluya:
 - A) Gasas de 10 x 10, 10 piezas
 - B) Charola de riñón una pieza
 - C) Guantes estériles un par
 - D) Antiséptico gluconato de clorhexidina o yodopovidona, o jabón

quirúrgico



E) Campos estériles

- Jeringas: 1 de 10 cc, 2 de 20 cc
- Aguja hipodérmica de 25G, 22G y/o 21-20G
- Cubierta de látex para cubrir transductor (condón o guantes estériles) -
- Gel conductor para ultrasonido
- Agua inyectable o solución salina 0.9%

1. Fármacos

Lidocaína simple 2%. 40-60 mg

Ropivacaína 3.7%. 75 mg Volumen Total 20 cc

Anestesia General Balanceada

1. Laringoscopio con hoja Mac #3 o McCoy #3 de fibra óptica o videolaringoscopio
2. Tubos endotraqueales de números 6.0 DI, 7.0 DI, 7.5 DI
3. Medicamentos anestésicos :
 - Propofol 1-2 mg/kg
 - Fentanil 0.3 a 0.5 mcg/kg
 - Rocuronio 0.6 mg/kg
 - Lidocaína simple 2% 1 mg/kg
 - Sevoflurano
4. Medicamentos adyuvantes:
 - Ketorolaco 30 a 60 mg IV
 - Metamizol sódico 1 a 2 gr IV
 - Tramadol 100 mg IV
 - Buprenorfina 150 a 300 mcg IV o SC
 - Dexmedetomidina 1 mcg/kg
5. Carta de consentimiento informado. Anexo 3



Al finalizar el procedimiento quirúrgico, se iniciará la entrevista valorando el dolor postquirúrgico en las primeras horas en el área de recuperación, posteriormente en el área de hospitalización hasta su egreso hospitalario a través de los siguientes formatos: (ver anexos)

- Cuestionario de la Escala Visual Análoga (efectividad analgésica) Anexo 1
- Hoja de recolección de datos anestésicos (consumo de analgésicos y opioides utilizados) Anexo 2
- Satisfacción con el bloqueo ESP ecoguiado a las pacientes a quienes se les realizó

PLAN DE ANÁLISIS ESTADÍSTICO

- Se realizó la captura de datos utilizando el programa estadístico GraPhad Prism 8
- Se utilizó el valor de P con una significancia estadística menor de 0.05
- Se efectuó la presentación de resultados en tablas elaboradas en el programa Word y Power Point.

CONSIDERACIONES ÉTICAS

El proyecto cumple con todas las normas éticas establecidas en el reglamento de la ley general de salud en materia de investigación para la salud en el título segundo, capítulo 1, artículos 13, 14 y 16 que hacen referencia a que toda investigación en la que el ser humano sea sujeto de estudio, deberán prevalecer el criterio de respeto a su dignidad y la protección de sus derechos y bienestar, además de proteger la privacidad del individuo sujeto de investigación identificándolo solo cuando los resultados lo requieran y éste lo autorice. Se respetarán cabalmente los principios contenidos en el Código de Núremberg, la Declaración de Helsinki y sus enmiendas, el informe Belmont, el Código de Reglamentos Federales de Estados Unidos.

La información obtenida del estudio será estrictamente confidencial y no se identificará a ninguna persona en las publicaciones o presentaciones que deriven de este estudio. El investigador principal tendrá la obligación de dar alguna



información adicional si es necesario, a las personas participantes o aquellas que se encuentren interesados en el proyecto.

El presente trabajo de investigación no considera pertinente los aspectos relacionados con bioseguridad por no tratarse de un estudio, con riesgos tóxico, infectocontagiosos o radiológicos que debiera cumplir con los requerimientos para su realización establecidos por la NORMA Oficial Mexicana NOM-012-SSA3-2012, la cual establece los criterios para la ejecución de proyectos de investigación para la salud en seres humanos publicada en el Diario Oficial de la Federación el 04 de enero de 2013.

6. RESULTADOS

En total se incluyeron en el presente estudio 60 pacientes (ver Tabla 1). La edad de las pacientes estuvo entre 33 y 84 años con promedio de 59 ± 1.06 y 57 ± 0.42 en el grupo ESP y AGB, respectivamente. Las variables demográficas fueron similares en ambos grupos, aunque se observó significancia estadística con respecto a peso y talla, en el índice de masa corporal (IMC) no hubo significancia estadística. La duración promedio de la anestesia en el grupo A fue de 221 ± 5.28 minutos y en el grupo B fue de 188 ± 2.64 minutos, por otro lado, el tiempo quirúrgico fue de 177 ± 4.56 minutos en el grupo A y en el grupo B de 149 ± 3.13 minutos, siendo de mayor duración en el grupo A tanto el tiempo anestésico como quirúrgico por la colocación del bloqueo ESP y el reposicionamiento de la paciente a decúbito supino. El consumo medio de fentanilo en el transoperatorio fue de 265 ± 4.42 mcg en total en el grupo de ESP y de 315 ± 7.05 mcg total en el grupo AGB, el grupo ESP redujo significativamente el consumo de este opioide, de igual forma, se puede observar una disminución en el consumo del anestésico inhalatorio sevoflurano con un promedio de 2 ± 0.02 volúmenes % DIAL en el grupo ESP y un 3 ± 0.05 volúmenes % DIAL en el grupo AGB. Las pacientes del grupo ESP (A) tuvieron un egreso rápido del hospital con un promedio de 4 días de estancia en comparación con el grupo AGB que tuvieron un promedio de 5 días de estancia en la unidad.



Tabla 1. Datos demográficos

	GRUPO ESP (A)	GRUPO AGB (B)	P
	n=30	n=30	
Edad (años)	59 ± 1.06	57 ± 0.42	0.6793
Peso	77 ± 1.13	69.1 ± 0.29	0.0058
Talla	2 ± 0	1.50 ± 0.00	0.0131
IMC (kgm²)	31 ± 0.57	29 ± 0.13	0.3342
ASA (I/II/III)	0/21/9	1/23/6	
Duración anestesia (min)	221 ± 5.28	188 ± 2.64	0.0029
Duración cirugía (min)	177 ± 4.56	149 ± 3.13	0.0074
Fentanilo (mcg)	265 ± 4.42	315 ± 7.05	0.0007
Sevoflurano (vol.%)	2 ± 0.02	3 ± 0.05	0.0001
Días hospitalizada	4 ± 0.06	5 ± 0.16	0.0008

En la Tabla 2 sobre el consumo de opioides de rescate en el postoperatorio, se utilizaron tramadol en dosis de 100 mg intravenoso y buprenorfina en dosis de 150 mcg intravenoso y/o 150 mcg subcutáneo. Se puede observar que en el grupo A (ESP) durante el transoperatorio no hubo administracion de ningún opioide, a diferencia del grupo B (AGB), donde si se utilizo tramadol con un total de 300 mg intravenoso y buprenorfina 300 mcg intravenoso, sin embargo, no hubo significancia estadística en el transoperatorio. Posterior a la cirugía, con las pacientes en el área de recuperación y contando las 12 horas siguientes, se puede observar como en el grupo A hubo rescate con tramadol en las pacientes con un total de 500 mg intravenoso y en el grupo B se utilizo el mismo opioide llegando a una dosis total de



rescate de 2 gramos intravenoso, con una significancia estadística entre ambos grupos. Finalmente, posterior a las 12 horas y al concluir 24 horas postoperadas, hubo necesidad de rescate de dolor con buprenorfina con dosis total de 300 mcg intravenoso en el grupo A y 450 mcg intravenoso y 150 mcg subcutáneo en el grupo B, sin significancia estadística; ninguno de los dos grupos requirieron rescate analgésico con fentanilo en el postoperatorio.

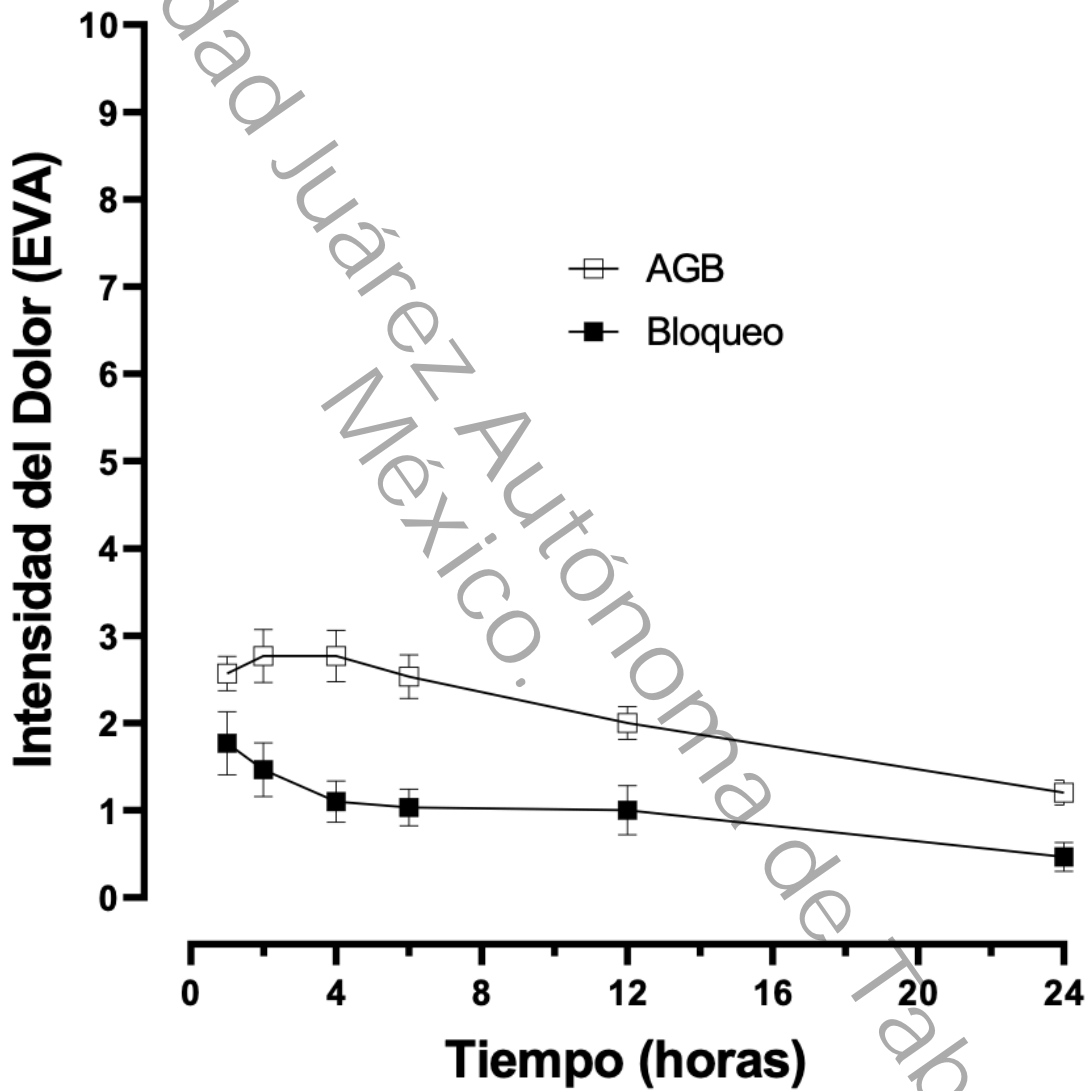
Tabla 2. Rescate analgésico con opioides

	<u>GRUPO ESP</u>	<u>GRUPO AGB</u>	<u>P</u>
Consumo opioide			
Transoperatorio		Tramadol/buprenorfina 100 mg/ 150 mcg	0.3215
Recuperación a las 12 hrs	Tramadol 2 grs (total de las 30 pacientes)	Tramadol 4.5 grs (Total de las 30 pacientes)	0.0053
Hospitalización a las 24 hrs	Buprenorfina 150 mcg	Tramadol/buprenorfina 100 mg/ 150 mcg	0.6042

En la siguiente gráfica (Figura 1) tenemos la intensidad del dolor en 24 hrs postoperadas las pacientes de mastectomía radical modificada; los cuadros de color negro son las pacientes con bloqueo ecoguiado del erector espinal (Grupo A) y los cuadros de color blanco, son las pacientes que solo recibieron anestesia general balanceada (Grupo B); en esta figura podemos observar como el grupo ESP se comporta mejor siendo el dolor menor que en el grupo de AGB, por otro lado, vemos que a partir de la cuarta hora en el grupo ESP, el puntaje no pasaba de dos en la escala de EVA siendo de gran relevancia ya que en el grupo de las pacientes con AGB el puntaje en la escala visual analógica no fue menor de 3 en las primeras 12 horas, empezando a disminuir a partir de esta llegando a 2 puntos en la escala hasta las 24 horas y el grupo ESP a las 24 horas ya presentaba un puntaje de 1 en la escala de EVA.



Figura 1. Evaluación de la intensidad del dolor con la escala visual analógica en 24 horas postoperatorio en ambos grupos.





Esto se confirma con la siguiente gráfica (Figura 2) del área bajo la curva, donde medimos el dolor total en las pacientes, debajo de cada línea o figura en forma de "T" se calcula el área bajo la curva, siendo la barra con mayor altura la del grupo B de las pacientes con solo anestesia general, las cuales presentaron un dolor mas intenso a comparación de las pacientes que aceptaron el bloqueo ESP en donde se observa una barra de menor altura, indicando meor dolor total.

Figura 2. Área bajo la curva entre el grupo A (ESP) y el grupo B (AGB)

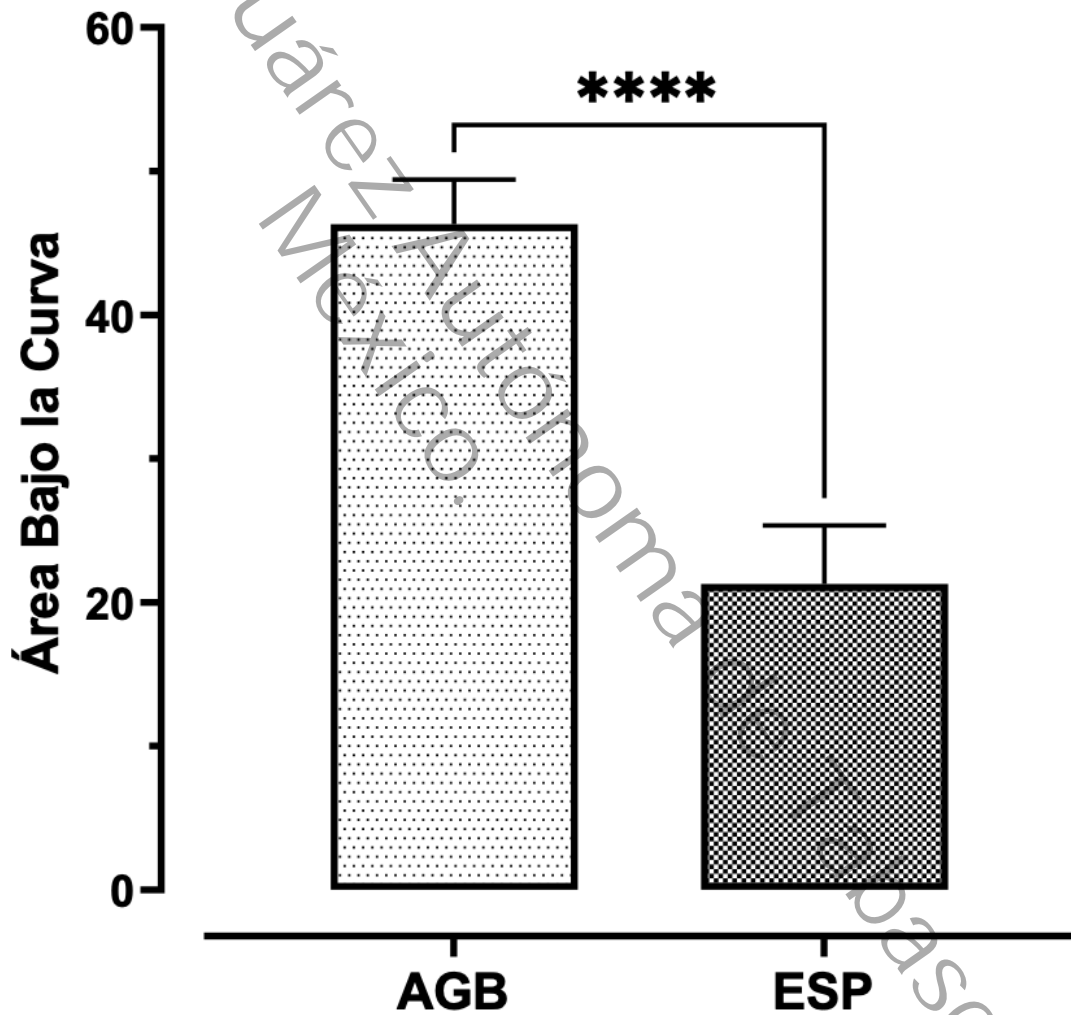




Tabla 3.

Complicaciones	Ninguna
Dolor en sitio de punción	Nulo
Punción intravascular	Ninguna
Hematomas	Ninguno
Hipotensión	Ninguno
Absceso en sitio de punción	Ninguno

Por ultimo, hablando de la seguridad y eficacia de esta técnica analgesica, podemos observar en la tabla 3, que no hubo mayores complicaciones al momento de ejecutar la técnica, las pacientes no presentaron dolor en sitio de punción ya que se les infiltraba piel y tejido celular subcutaneo previo a la punción con la aguja ecogénica, a su vez, tampoco se presentaron hematomas, hipotensión, o abscesos en el sitio de punción.



7. DISCUSIÓN

Las pacientes que aceptaron el bloqueo ESP como extra a la anestesia general para su cirugía de mastectomía radical modificada, consumían menos opioides tanto en el transoperatorio como en el área de recuperación y de hospitalización, similar al estudio que realizó Gurkan et al., en un grupo de pacientes sometidas a cirugía de mama, donde tuvo un grupo control y otro donde aplicó bloqueo ESP, observando que el grupo con bloqueo ESP tuvo un consumo menor de morfina en el postoperatorio con un total de 5 mg y el grupo control tuvo un consumo total de 16 mg a las 24 horas.

Así mismo, a las 24 horas de estar evaluando a las pacientes con la escala de EVA se observó que el dolor era menor, requiriendo rescates más tempranamente las pacientes que no aceptaron bloqueo ESP con opioides como el tramadol y la buprenorfina. Además de que la estancia hospitalaria fue menor en las pacientes con bloqueo ESP. Ororzco y colaboradores reportaron un caso donde obtuvieron como resultados analgesia total de 12 horas consecutivas en pacientes sometidas a control de dolor neuropático crónico de tórax, concluyendo que el bloqueo ecoguiado del músculo erector de la espina ofrece alivio del dolor de forma inmediata.

El mecanismo de acción del bloqueo ESP no ha sido totalmente descrito, sin embargo, se cree que su efecto analgésico es por la dispersión del anestésico local de forma craneocaudal, generando así un bloqueo del nervio espinal torácico en sus ramas dorsal y anterior y de las ramas comunicantes. Brindando como principal beneficio, la reducción del tiempo de solicitar la primera analgesia



8. CONCLUSIONES.

El bloqueo ESP es una opción segura y eficaz para el control del dolor agudo después de una cirugía radical de cáncer de mama, hay menor consumo de opioides y de anestésicos inhalatorios, así como reducción de los efectos adversos de estos mismos, considerándose como una alternativa al plan anestésico inicial para brindar analgesia en situaciones donde la analgesia endovenosa no garantiza el control adecuado del dolor

La técnica se puede aprender rápidamente ya que la sonoanatomía se reconoce fácilmente, además, con muy pocas probabilidades de complicaciones ya que, en todo momento, al estar llevando a cabo la técnica, se puede visualizar la dirección de la aguja y donde se administra el anestésico local.



9. REFERENCIAS BIBLIOGRAFICAS

- 1.- Díaz-Rodríguez, N., Garrido-Chamorro, R., & Castellano-Alarcón, J. (2007). Ecografía: principios físicos, ecógrafos y lenguaje ecográfico. *Medicina de Familia. SEMERGEN*, 33(7), 362-369. [https://doi.org/10.1016/s1138-3593\(07\)73916-3](https://doi.org/10.1016/s1138-3593(07)73916-3)
- 2.- Cadenas, J. L., Jiménez, J. F., & Asin, F. J. M. (2013). Nuevos materiales ecogénicos y dispositivos de ecoguiado en anestesia regional. *Revista de la Sociedad Española del Dolor*, 20(2), 55-60. <https://doi.org/10.4321/s1134-80462013000200004>
- 3.- Forero, M., Adhikary, S. D., Lopez, H., Tsui, C., & Chin, K. J. (2016). The Erector spinae plane block. *Regional Anesthesia and Pain Medicine*, 41(5), 621-627. <https://doi.org/10.1097/aap.0000000000000451>
- 4.- Chin, K. J., Adhikary, S. D., Sarwani, N., & Forero, M. (2017). The analgesic efficacy of pre-operative bilateral erector spinae plane (ESP) blocks in patients having ventral hernia repair. *Anaesthesia*, 72(4), 452-460. <https://doi.org/10.1111/anae.13814>
- 5.- Kunigo, T., Murouchi, T., Yamamoto, S., & Yamakage, M. (2017). Injection volume and anesthetic effect in Serratus plane block. *Regional Anesthesia and Pain Medicine*, 42(6), 737740. <https://doi.org/10.1097/aap.0000000000000649>
- 6.- Ueshima, H., & Okumura, H. (2017). RETRACTED: Addition of transversus thoracic muscle plane block to pectoral nerves block provides more effective perioperative pain relief than pectoral nerves block alone for breast cancer surgery. *British Journal of Anaesthesia*, 118(3), 439-443. <https://doi.org/10.1093/bja/aew449>
- 7.- Gürkan, Y., Aksu, C., Kuş, A., Yörükoğlu, U. H., & Kılıç, C. T. (2018). Ultrasound guided erector spinae plane block reduces postoperative opioid



consumption following breast surgery: a randomized controlled study. *Journal of Clinical Anesthesia*, 50, 65-68. <https://doi.org/10.1016/j.jclinane.2018.06.033>

8.- Orozco, E., Serrano, R. E., & Rueda-Rojas, V. P. (2018). Erector Spinae Plane (ESP) block for postoperative analgesia in total radical mastectomy. *Colombian Journal of Anesthesiology*, 46, 66-68. <https://doi.org/10.1097/cj9.0000000000000048>

9.- Nagaraja, P. S., Ragavendran, S., Singh, N. G., Asai, O., Bhavya, G., Manjunath, N., & Rajesh, K. (2018). Comparison of continuous thoracic epidural analgesia with bilateral erector spinae plane block for perioperative pain management in cardiac surgery. *Annals of Cardiac Anaesthesia*, 21(3), 323. https://doi.org/10.4103/aca.aca_16_18

10.- Ueshima, H., & Okumura, H. (2018). RETRACTED: spread of local anesthetic solution in the erector spinae plane block. *Journal of Clinical Anesthesia*, 45, 23. <https://doi.org/10.1016/j.jclinane.2017.12.007>

11.- Aydın, T., Balaban, O., & Acar, A. (2018). Ultrasound guided continuous erector spinae plane block for pain management in pulmonary malignancy. *Journal of Clinical Anesthesia*, 46, 63-64. <https://doi.org/10.1016/j.jclinane.2018.01.023>

12.- De Cassai, A., Tonetti, T., Galligioni, H., & Ori, C. (2019). Bloqueio do plano do eretor da espinha com técnica de múltiplos cateteres para esofagectomia aberta: relato de caso. *Revista Brasileira De Anestesiologia*, 69(1), 95-98. <https://doi.org/10.1016/j.bjan.2018.06.001>

13.- Kaplan, I., Jiao, Y., AuBuchon, J., & Moore, R. P. (2018). Continuous Erector spinae plane catheter for analgesia after infant thoracotomy: a case report. *A&A Practice*, 11(9), 250-252. <https://doi.org/10.1213/xa.00000000000000799>

14.- Kim, E., Kwon, W., Oh, S., & Bang, S. (2018). The erector spinae plane block for postoperative analgesia after percutaneous nephrolithotomy. *Chinese*



Medical Journal, 131(15), 1877-1878. <https://doi.org/10.4103/0366-6999.237408>

15.- Orozco, E., Serrano, R. E., & Rueda-Rojas, V. P. (2018b). Erector Spinae Plane (ESP) block for postoperative analgesia in total radical mastectomy. *Colombian Journal of Anesthesiology*, 46, 66-68. <https://doi.org/10.1097/cj9.0000000000000048>

16.- Tulgar, S., & Şentürk, Ö. (2018). Ultrasound guided erector spinae plane block at L-4 transverse process level provides effective postoperative analgesia for total hip arthroplasty. *Journal of Clinical Anesthesia*, 44, 68. <https://doi.org/10.1016/j.jclinane.2017.11.006>

17.- Ueshima, H. (2018). RETRACTED: pneumothorax after the erector spinae plane block. *Journal of Clinical Anesthesia*, 48, 12. <https://doi.org/10.1016/j.jclinane.2018.04.009>

18.- Villarreal-Garza, C., Lopez-Martinez, E. A., Muñoz-Lozano, J. F., & Unger-Saldaña, K. (2019). Locally advanced breast cancer in young women in Latin America. *Ecancermedicalscience*, 13. <https://doi.org/10.3332/ecancer.2019.894>

19.- Bugada, D., Zarcone, A. G., Manini, M., & Lorini, F. L. (2019). Continuous erector spinae block at lumbar level (L4) for prolonged postoperative analgesia after hip surgery. *Journal of Clinical Anesthesia*, 52, 24-25. <https://doi.org/10.1016/j.jclinane.2018.08.023>

20.- Penko, D. Z. (2023, 7 agosto). *Bloqueo del plano del erector espinal tras artrodesis de columna lumbar: eficacia analgésica y resultados clínicos.* - *AnestesiaR*. AnestesiaR. <https://anestesar.org/2023/bloqueo-del-plano-del-erector-espinal-tras-artrodesis-de-columna-lumbar-eficacia-analgésica-y-resultados-clínicos/>

21.- Penko, D. Z. (2023, 7 agosto). *Bloqueo del plano del erector espinal tras artrodesis de columna lumbar: eficacia analgésica y resultados clínicos.* -



AnestesiaR. AnestesiaR. <https://anestesar.org/2023/bloqueo-del-plano-del-erector-espinal-tras-artrodesis-de-columna-lumbar-eficacia-analgésica-y-resultados-clínicos/>

22.- Elkoundi, A., Eloukkal, Z., Bensghir, M., & Belyamani, L. (2019). Priapism following erector spinae plane block for the treatment of a complex regional pain syndrome. *American Journal of Emergency Medicine*, 37(4), 796.e3-796.e4. <https://doi.org/10.1016/j.ajem.2019.01.012>

23.- Altıparmak, B., Toker, M. K., Uysal, A. İ., & Demirbilek, S. (2019). Comparison of the efficacy of erector spinae plane block performed with different concentrations of bupivacaine on postoperative analgesia after mastectomy surgery: randomized, prospective, double blinded trial. *BMC Anesthesiology*, 19(1). <https://doi.org/10.1186/s12871-019-0700-3>

24.- Gürkan, Y., Aksu, C., Kuş, A., & Yörükoğlu, U. H. (2020). Erector spinae plane block and thoracic paravertebral block for breast surgery compared to IV-morphine: a randomized controlled trial. *Journal of Clinical Anesthesia*, 59, 84-88. <https://doi.org/10.1016/j.jclinane.2019.06.036>

25.- Pietro Santonastaso, D., De Chiara, A., Russo, E., Musetti, G., Lucchi, L., Sibilio, A., Maltoni, R., Gamberini, E., Fusari, M., & Agnoletti, V. (2019). <P>Single shot ultrasound-guided thoracic paravertebral block for opioid-free radical mastectomy: A Prospective Observational study</P> *Journal of Pain Research*, Volume 12, 2701-2708. <https://doi.org/10.2147/jpr.s211944>

26.- Yao, Y., Li, H., He, Q., Chen, T., Wang, Y., & Zheng, X. (2019). Efficacy of ultrasound-guided erector spinae plane block on postoperative quality of recovery and analgesia after modified radical mastectomy: randomized controlled trial. *Regional Anesthesia and Pain Medicine*, 45(1), 5-9. <https://doi.org/10.1136/rapm-2019-100983>

27.- Hong, B., Bang, S., Oh, C., Park, E., & Park, S. Y. (2021). Comparison of PECS II and erector spinae plane block for postoperative analgesia following



modified radical mastectomy: Bayesian Network meta-analysis using a control group. *Journal of Anesthesia*, 35(5), 723-733. <https://doi.org/10.1007/s00540-021-02923-x>

28.- Sung, H., Ferlay, J., Siegel, R. L., Laversanne, M., Soerjomataram, I., Jemal, A., & Bray, F. (2021). Global Cancer Statistics 2020: GLOBOCAN estimates of incidence and mortality worldwide for 36 cancers in 185 countries. *CA: A Cancer Journal for Clinicians*, 71(3), 209-249. <https://doi.org/10.3322/caac.21660>

29.- Fuentes, J. V. (2020). Versión actualizada de la definición de dolor de la IASP: un paso adelante o un paso atrás. *Revista de la Sociedad Española del Dolor*. <https://doi.org/10.20986/resed.2020.3839/2020>

30.- Hasoon, J., Urits, I., Viswanath, O., Dar, B., & Kaye, A. D. (2021). Erector spinae plane block for the treatment of post mastectomy pain syndrome. *Cureus*. <https://doi.org/10.7759/cureus.12656>

31.- Largo-Pineda, C. E., Giraldo, D. G., & Zamudio, M. (2022). Erector Spinae Plane Block. A narrative review. *Colombian Journal of Anesthesiology*. <https://doi.org/10.5554/22562087.e1020>

32.- Arora, S., Ovung, R., Bharti, N., Yaddanapudi, S., & Singh, G. (2022). Efficacy of serratus anterior plane block versus thoracic paravertebral block for postoperative analgesia after breast cancer surgery - a randomized trial. *Brazilian Journal of Anesthesiology (English Edition)*, 72(5), 587-592. <https://doi.org/10.1016/j.bjane.2021.09.017>

33.- DJ, F. R. (2021). EL DOLOR. UMBRAL DEL DOLOR. NOVEDADES DE TRATAMIENTO EN PACIENTES CON DOLOR. *NPunto*. <https://www.npunto.es/revista/35/el-dolor-umbral-del-dolor-novedades-de-tratamiento-en-pacientes-con-dolor>



- 34.- Picazo, J. P., Rosenthal, J. L., Aguilar, L. A. J., & Nuñez, C. (2021). Cáncer de mama: una visión general. *Acta médica grupo ángeles*, 19(3), 354-360. <https://doi.org/10.35366/101727>
- 35.- Agarwal, S., Bharati, S. J., Bhatnagar, S., Mishra, S., Garg, R., Gupta, N., Kumar, V., & Khan, M. A. (2021). The comparison of the efficacy of ultrasound-guided paravertebral block versus erector spinae plane block for postoperative analgesia in modified radical mastectomy: a randomized controlled trial. *Saudi Journal of Anaesthesia*, 15(2), 137. https://doi.org/10.4103/sja.sja_990_20
- 36.- Chappell, A. G., Yuksel, S. S., Sasson, D. C., Wescott, A., Connor, L. M., & Ellis, M. F. (2021). Post-Mastectomy Pain Syndrome: An Up-to-Date Review of Treatment Outcomes. *JPRAS Open*, 30, 97-109. <https://doi.org/10.1016/j.jptra.2021.07.006>
- 37.- Sinha, C., Kumar, A., Kumari, P., Singh, J., & Jha, C. K. (2021). Deep versus Superficial erector spinae block for modified radical mastectomy: a randomised controlled pilot study. *Indian Journal of Anaesthesia*, 65(2), 97. https://doi.org/10.4103/ija.ija_513_20
- 38.- Wang, X., Guo, R. S., Chen, X., Xie, C., Wang, J., Liu, X., Lu, Y., & Fang, W. (2021). The effect of Ultrasound-Guided erector spinae plane block combined with dexmedetomidine on postoperative analgesia in patients undergoing modified radical mastectomy: a randomized controlled trial. *Pain and Therapy*, 10(1), 475-484. <https://doi.org/10.1007/s40122-020-00234-9>
- 39.- Correia-Coelho, D. A., Pinheiro, F. O., & Gaspar, A. C. M. (2022). Bloqueo continuo de los erectores espinales para la analgesia postoperatoria en una colectomía parcial por incisión subcostal. *Revista Mexicana de Anestesiología*, 45(1), 65-67. <https://doi.org/10.35366/102905>
- 40.- Karoo, K., Kumar, M., Sinha, M., & Nilima, N. (2022). A randomised prospective single-blind pilot study to compare the analgesic efficacy of thoracic



epidural block and erector spinae plane block in breast cancer surgery. *Indian Journal of Anaesthesia*, 66(15), 148. https://doi.org/10.4103/ija.ija_982_21

41.- Sharma, L., Bhatia, P., Mohammed, S., Sethi, P., Chhabra, S., & Kumar, M. (2023). Comparison of continuous erector spinae plane block and thoracic paravertebral block for postoperative analgesia in patients undergoing modified radical mastectomy: a randomised controlled non-inferiority trial. *Indian Journal of Anaesthesia*, 67(4), 357. https://doi.org/10.4103/ija.ija_6_22

42.- Wiech, M., Piwowarczyk, P., Mieszkowski, M., Tuyakov, B., Pituch-Sala, K., Czarnik, T., Kurylcio, A., Czuczwar, M., & Borys, M. (2022). The quality of recovery after erector spinae plane block in patients undergoing breast surgery: a randomized controlled trial. *BMC Anesthesiology*, 22(1). <https://doi.org/10.1186/s12871-022-01760-z>

43.- Sollozo-Dupont, I., Lara-Ameca, V. J., Cruz-Castillo, D., & Villaseñor-Navarro, Y. (2023). Relationship between health inequalities and breast cancer survival in Mexican women. *International Journal of Environmental Research and Public Health*, 20(7), 5329. <https://doi.org/10.3390/ijerph20075329>

44.- Pietro Santonastaso, D., De Chiara, A., Righetti, R., Marandola, D., Sica, A., Bagaphou, C. T., Rosato, C., Tognù, A., Curcio, A., Lucchi, L., Russo, E., & Agnoletti, V. (2023). Efficacy of bi-level erector spinae plane block versus bi-level thoracic paravertebral block for postoperative analgesia in modified radical mastectomy: a prospective randomized comparative study. *BMC Anesthesiology*, 23(1). <https://doi.org/10.1186/s12871-023-02157-2>



ANEXOS

7. CRONOGRAMA (Programación anual)

AÑO	2023												2024					
	Enero	Febrero	Marzo	Abril	Mayo	Junio	Julio	Agosto	Septiembre	Octubre	Noviembre	Diciembre	Enero	Febrero	Marzo	Abril	Mayo	Junio
Elaboración de protocolo	X	X																
Pregunta de Investigación																		
Marco teórico																		
Objetivos e Hipótesis																		
Planteamiento del problema																		
Material y métodos																		
Descripción del Proyecto, análisis estadístico					x													
Evaluación por el comité						x	x	x										
Recolección de datos								x	x									
Captura y análisis de datos y estadística									x									
Redacción de resultados																		
Redacción de discusión																		
Redacción del escrito final										x	x	x						
Obtención del agrado																		



8. ANEXOS

CARTA DE CONSENTIMIENTO

Yo, _____ he leído la información que se me ha entregado. Los médicos-investigadores me han explicado claramente en qué consiste la investigación en la que participaré. Mi participación en el proyecto es enteramente voluntaria y soy libre de rehusar a tomar parte o a abandonar en cualquier momento, sin afectar ni poner en peligro mi atención médica futura.

Consiento en participar en este proyecto, he tenido la oportunidad de plantear mis dudas, temores y expectativas respecto al estudio. Se me ha proporcionado información suficiente acerca de todo lo referente al estudio, han respondido todas mis preguntas, me han dado información complementaria del proyecto y me han dado tiempo para tomar mi decisión.

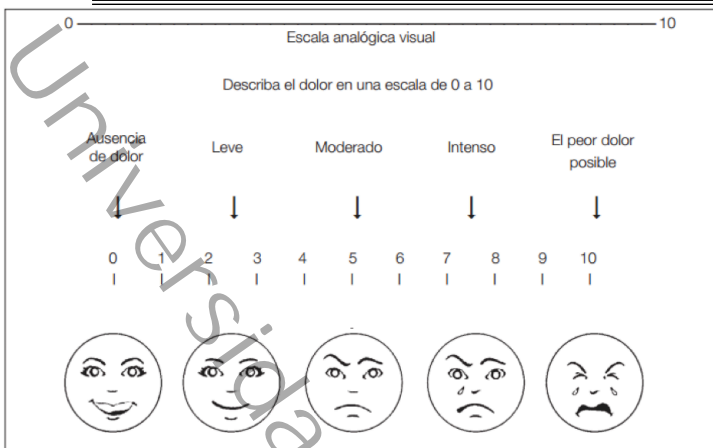
Ciudad de México _____ de _____ de _____

Paciente: _____ Firma _____

1^{er} Testigo _____ Firma _____

Relación con el paciente _____

2^o Testigo _____ Firma _____



9. ANEXO.

HOJA DE RECOLECCION DE DATOS

**HOJA DE RECOLECCION DE DATOS
 BLOQUEO ESP EN MASTECTOMIA RADICAL MODIFICADA**

FECHA: _____ EDAD: _____ N° TELEFONO: _____
 NOMBRE: _____ FICHA: _____
 SEXO: _____ PESO: _____ TALLA: _____
 COMORBILIDADES: _____
 DIAGNOSTICO: _____
 TRATAMIENTO QUIRURGICO: _____
 TIPO DE ANESTESIA: _____
 TIEMPOS ANESTESICO: _____ TIEMPO QUIRURGICO: _____

QUIROFANO				
VARIABLES	BASALES	DESPUES DEL BLOQUEO	DESPUES DE LA INDUCCION	FINAL
TA				
FC				
SPO2				
TASA DE FENTANILO				
F.I. SEVORANE				
ANALGESICOS IV				
RECUPERACION				
	0	1	2	
EVA				
ANALGESICO IV				
SATISFACCION O ACEPTACION				
HOSPITALIZACION				
	0	12	24	



“Dolor postoperatorio en mujeres con cáncer de mama después de anestesia general para mastectomía con y sin bloqueo del erector espinal”

ORIGINALITY REPORT

8%

SIMILARITY INDEX

PRIMARY SOURCES

1	repositorio.tec.mx Internet	201 words — 2%
2	www.revcolanest.com.co Internet	119 words — 1%
3	repositorioinstitucional.buap.mx Internet	103 words — 1%
4	scielo.isciii.es Internet	85 words — 1%
5	promep.sep.gob.mx Internet	54 words — 1%
6	bibliotecavirtual.dgb.umich.mx:8083 Internet	51 words — 1%
7	www.researchgate.net Internet	49 words — 1%
8	www.scribd.com Internet	29 words — 1%