

TRACTO RETINOHIPOTÁLAMICO EN EL CONEJO

Retinohypothalamic tract in the rabbit

R Toledo, R Aguilar-Roblero, Enrique Canchola, M Caba ✉
(RT) (MC)

Laboratorio de Biología de la Reproducción,
IIB, Universidad Veracruzana,
A.P. · 114, Xalapa, Veracruz
mcaba@uv.mx

(RAR) Instituto de Fisiología Celular, UNAM, México
(RT) (EC)

Ciencias Biológicas, UAM, México

Artículo recibido: 12 de mayo de 2004

Artículo aceptado: 4 de diciembre de 2004

RESUMEN. Los ritmos circádicos son variaciones que ocurren en un período de aproximadamente 24 horas y el más notable en nuestra especie es el ciclo sueño-vigilia. En los mamíferos dichos ritmos están controlados por un reloj maestro que se localiza en el núcleo supraquiasmático (NSQ), ubicado en el cerebro. Estos ritmos son endógenos pero necesitan sincronizarse a los ciclos externos de luz-oscuridad para que tengan una función adaptativa a los organismos. La información fótica externa es transmitida a través del tracto retinohipotálamico, una haz de fibras que va de la retina hasta el núcleo NSQ. En el presente trabajo se estudió la anatomía y el desarrollo ontogenético de dicho tracto en el conejo en dos condiciones, cuando su sincronizador principal es el alimento (día postnatal 1 y 9) y en adultos cuando su principal sincronizador es la luz, con el trazador β toxina de cólera. El tracto está presente desde los días 1 y 9 postnatal cuando los individuos aún no abren los ojos y presenta un desarrollo gradual de inervación en el NSQ. Esto es en el día 1 se observan escasas fibras en el núcleo, pero en el día 9 ya se observa una intensa inervación, la cual es similar a la del adulto. Sin embargo se debe determinar si tanto en el día 1 y 9 dicha inervación ya es funcional, esto es, si responde a la estimulación fótica ya que el principal sincronizador de estos sujetos es el alimento y no la luz.

Palabras clave: tracto retinohipotálamico, ritmo circadico, núcleo supraquiasmático, conejo.

ABSTRACT. Circadian rhythms are fluctuations with a period around 24 hrs and the most remarkable in humans is the awake-sleep cycle. In mammals these rhythms are under control of a master clock in the suprachiasmatic nucleus (SCN), in the brain. However these rhythms are endogenous, need to be synchronized to the external light-dark cycles in order to have an adaptive value for the individuals. Photic external information is transmitted through retinohypothalamic tract, a bundle of fibers from retina to SCN. In the present contribution we analyzed the anatomy and ontogenetic development of this tract in rabbits in two conditions, when their main synchronizer is food (postnatal days 1 and 9) and in adults when their main synchronizer is light, with aid of the tracer cholera toxin β . Retinohypothalamic tract is present at postnatal days 1 and 9 when eyelids are closed and presents a gradual development; scarce fibers on postnatal day 1, but on day 9 it has a dense innervation, similar to adult subjects. It remains to determine whether the tract is functional at postnatal day 1 and 9, i.e., if responds to photic stimulation when the main synchronizer at these age is food, not light.

Key words: retinohypothalamic tract, circadian rhythm, suprachiasmatic nucleus, rabbit.

INTRODUCCIÓN

Durante el proceso de evolución los organismos han desarrollado estrategias para adaptarse al medio ambiente, el cual presenta variaciones cíclicas diarias y estacionales a lo largo del año. Durante este proceso se desarrolló un complejo de mecanismos fisiológicos adaptados a dichos cambios medioambientales denominado sistema circádico. La función de este sistema, en conjunto, es la de proveer ritmos biológicos a los organismos. Por ejemplo en nuestra especie, se presentan variaciones diarias en la concentración de ciertas hormonas como el cortisol tanto en hombres como en mujeres o fluctuaciones de las hormonas reproductivas en la mujer que dan como consecuencia la existencia del ciclo menstrual (van Cauter & Buxton 2001). El sistema circádico implica la existencia de un marcapasos, esto es de un "reloj" biológico que en los mamíferos se encuentra localizado en una región del cerebro, el hipotálamo, y que se llama núcleo supraquiasmático (NSQ). Este núcleo tiene dos componentes: una región central y una corteza, denominadas "core" y "shell" (en inglés), que se denominan también porción ventrolateral y dorsomedial, respectivamente (Moore & Leak 2001). El NSQ junto con otras estructuras cerebrales son capaces de mantener los ritmos biológicos de manera autónoma, esto es, sin influencias externas al organismo. Sin embargo, como ya se mencionó, la razón de que se haya desarrollado el sistema circádico es la de adaptarse a las cambiantes condiciones medioambientales y por lo tanto el individuo necesita información acerca de sus variaciones. El medio por el cual el NSQ recibe dicha información es a través de un grupo de fibras nerviosas que parten de la retina y realizan contactos sinápticos tanto en el NSQ como en otras estructuras del hipotálamo y del cerebro. Este grupo de fibras se denomina tracto retinohipotalámico (TRH) y está presente en todos los mamíferos que hasta ahora se han estudiado, incluyendo al hombre (Johnson *et al.* 1988; Dai *et al.* 1998).

Teniendo en cuenta la importancia del sistema circádico en mamíferos se decidió estudiar el tracto retinohipotalámico del conejo tanto en animales adultos como en sujetos recién nacidos de 1 día y de 9 días, antes de que abran los párpados. La hipótesis propuesta en el presente trabajo es que el TRH no está presente en los individuos de 1 día de nacidos, pero sí se detecta en los individuos de 9 días de edad. El conejo presenta características circádicas extraordinarias. Caba & Roviroso (2002) registraron que estos sujetos durante los primeros días después del nacimiento están sincronizados por el alimento que les provee la madre y después de que abren los párpados, son sincronizados principalmente por la luz. El estudio de este sistema en el conejo será útil para una mejor comprensión del sistema circádico de esta especie, la cual se ha estudiado desde diversos enfoques por este grupo de trabajo (Caba

& Roviroso 2002; Caba *et al.* 2003a; Caba *et al.* 2004; Toledo *et al.* 2004).

MATERIALES Y MÉTODOS

Los conejos utilizados fueron de la raza Nueva Zelanda blanco. Estos conejos fueron criados y mantenidos en jaulas individuales en condiciones controladas de bioterio, con alimento (Conejina, Purina) y agua *ad libitum*. La caracterización del TRH se realizó utilizando el trazador anterógrado β -toxina de cólera (β -TC) administrado a individuos de tres diferentes edades: Día 1 postnatal (P1); Día 9 postnatal (P9) y hembras adultas (Adultos). Los sujetos de 1 y 9 días de edad fueron anestesiados con 300 y 400 μ l de Inoketam 1000 (Virbac; alrededor de 300 y 400 mg de Clorhidrato de Ketamina, respectivamente). Las hembras adultas se sometieron a anestesia profunda con Xilazina (0.75 ml/4 kg, Fort Dodge) y posteriormente 1.2 ml/4 kg de Inoketam 1000 (120 mg de Clorhidrato de Ketamina). La β -TC (List Laboratories) al 0.5%, se disolvió en Dimetil sulfóxido al 0.1% (DMSO, Sigma) y se inyectó en la cámara posterior del ojo con una jeringa Hamilton. El volumen total fue de 3 μ l para los sujetos de 1 día, de 5 μ l para los de 9 y 24 μ l para los adultos. La solución de β -TC y DMSO se inyectó de la manera siguiente: 2 μ l cada 30 seg. y al final se esperó un lapso de 3 minutos para retirar la aguja y evitar que la solución salga. Cuando los sujetos se recuperaron de la anestesia los neonatos se transfirieron a un nido maternal y los adultos a una jaula individual y 48 hrs. después se sacrificaron con una sobredosis de pentobarbital sódico (100 mg/kg). Inmediatamente se profundieron intracardialmente con paraformaldehído al 4% y posteriormente el cerebro se cortó en secciones de 50 μ m. El tejido se expuso a suero normal de caballo, anticuerpo primario anti-toxina de cólera (List Laboratories), anticuerpo secundario anti-cabra (Vector Labs.), aumentador de la señal (kit ABC; Vector Labs) y finalmente con diaminobenzidina en presencia de sales de nickel y cobalto que producen un precipitado púrpura-negro. Las secciones se montaron en portaobjetos con gelatina, se deshidrataron y finalmente se les colocó un cubreobjeto con Permount (Fisher) y se analizaron bajo el microscopio óptico (BX Olympus), realizándose dibujos de cámara lúcida de las secciones donde se observó inmunorreactividad de la toxina. La localización anatómica de la inmunorreactividad de la β -TC (β -TC-ir) se identificó en base a un atlas de cerebro de conejo (Gerhard 1968) y a la experiencia previamente publicada para el cerebro de esta especie (Caba *et al.* 2003b).

RESULTADOS

El TRH está presente desde el nacimiento, ya que en los sujetos inyectados en el día 1 postnatal se observó invasión del núcleo supraquiasmático (Figura 1). No obs-




Figura 1. Proyección del tracto retinohipotalámico en el núcleo supraquiasmático de un sujeto en el día 1P (delimitado con líneas punteadas se presentan tres niveles del núcleo, anterior (A), medial (B) y caudal (C) de dicho núcleo. Note como las fibras son más abundantes a nivel medial y caudal. IIIV, tercer ventrículo; QO, quiasma óptico; NSQ, núcleo supraóptico. Escala = 200 μ m).

Figure 1. Retinohypothalamic tract innervation in the supraquiasmatic nucleus at postnatal day 1. (Three levels of the nucleus, anterior (A), medial (M) and caudal (C) are shown, delimited with dotted lines. Note that the fibers are more abundant at medial and caudal levels. IIIV third ventricle, QO, optic chiasma, NSQ, supraoptic nucleus. Escala bar= 200 μ m).

tante que la inyección de β -TC se realizó en la cámara interna de un solo ojo, esto es, unilateral, las fibras se detectaron inervando la mayor parte del volumen de los dos núcleos supraquiasmáticos, esto es, de manera bilateral, la cual se observó en los tres grupos utilizados. En la Figura 2 se presenta esta característica en un sujeto en el día postnatal 9. En el quiasma óptico se distribuyó la inmunorreactividad de β -TC sólo en el lado contralateral, al sitio de la inyección (Figuras 2 y 3). Tanto a nivel anterior, medial y posterior del NSQ hay abundantes fibras del quiasma óptico que salen hacia el NSQ. Este mismo patrón bilateral que abarca casi todo el NSQ se presenta en los animales inyectados en el día 9 y sacrificados en el día 11 postnatal. Sin embargo, existen notables diferencias. Hay un mayor número de fibras, las cuales ocuparon toda la porción del NSQ (Figura 2). Además, existe un cambio adicional, ya que se detectaron algunas fibras aisladas o en pequeños agregados en diversas regiones hipotalámicas, principalmente en el área preóptica, área supraóptica, área retroquiasmática, núcleo infundibular y en la región

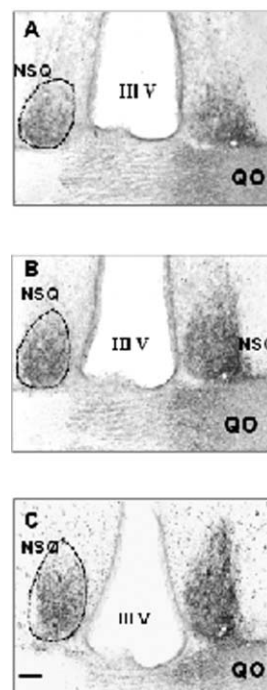


Figura 2. Proyección del tracto retinohipotalámico en el núcleo supraquiasmático de un conejo adulto (delimitado con líneas punteadas se presentan tres niveles del núcleo anterior (A), medial (B) y caudal (C) de dicho núcleo. La administración se realizó unilateral y la proyección de la β -TC se difundió a los dos núcleos. Note la densa inervación que abarca la mayor parte del volumen del núcleo. A nivel medial y posterior las fibras salen de los límites del núcleo hacia otras regiones hipotalámicas. Características similares se observan en los sujetos inyectados en el día 9P. Escala = 200 μ m).

Figure 2. Retinohypothalamic tract innervation in the supraquiasmatic nucleus in an adult rabbit. (Three levels of the nucleus, anterior (A), medial (B) and caudal (C) are shown, delimited with dotted lines. However that the injection was in one eye β -TC diffused to both nuclei. Note the dense innervation in almost the entire nucleus. At medial and posterior level fibers exit the nucleus towards other hypothalamic regions. Similar characteristics are detected in subjects injected at postnatal day 9. Escala bar = 200 μ m).

periventricular, incluyendo el núcleo paraventricular. Esta distribución de fibras hacia otras regiones hipotalámicas se aprecia en la Figura 3, en la cual también se ilustra la distribución antero-caudal de las fibras del TRH y como se puede observar, salen del quiasma óptico antes de la presencia del NSQ (3A), inervan todo el NSQ (3B-D), permanecen en el hipotálamo, formando un gran agregado, en niveles en los que el NSQ ya no está presente (3E-F) e inervan varias otras regiones hipotalámicas, como ya fue indicado (3B-F). En los adultos este patrón persiste, sin embargo, tanto en adultos como en los sujetos del día 9P se observó además una tendencia contralateral, esto es, el marcaje se distribuye en ambos núcleos, pero en mayor proporción en el lado donde se aplicó la β -TC.

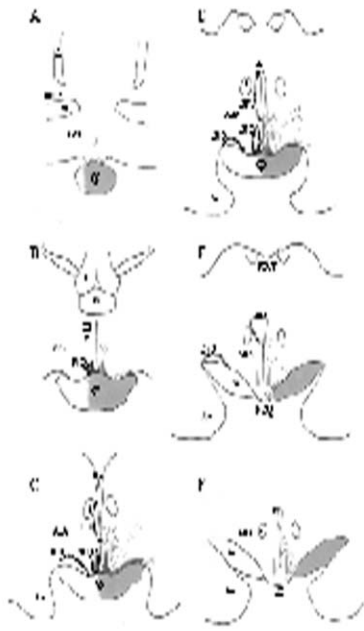


Figura 3. Distribución antero-caudal de las fibras del Tracto retinohipotalámico en el Núcleo supraquiasmático y otras regiones hipotalámicas. (Estos esquemas están basados en dibujos de cámara lúcida en sujetos inyectados en el día 9P. La porción derecha de la figura, sombreada, corresponde a la porción contralateral al sitio de la inyección. Una vez que aparece el quiasma óptico (QO), comienzan a salir fibras de dicho quiasma hacia el hipotálamo (A) e inervan el NSQ en toda su extensión (B-D) y otras regiones hipotalámicas como el área preóptica (APO), área hipotalámica anterior (AHA), núcleo paraventricular (NPV) y núcleo infundibular (NI). IIIV, tercer ventrículo; vL, ventrículo lateral; Am, amígdala; ca, comisura anterior; f, fórnix; to, tracto óptico).
 Figure 3. Antero-caudal distribution of retinohypothalamic tract fibers in the suprachiasmatic nucleus and other hypothalamic regions. (Drawings were made with aid of camera lucida from subjects injected at postnatal day 9. The shadow in the right side of each drawing corresponds to the contralateral side of the injection. At the anterior level of the optic chiasma (QO) fibers start to exit towards the hypothalamus (A) to innervate the NSQ throughout its extension (BD) and other hypothalamic regions as the preoptic area (APO), anterior hypothalamic area (AHA), paraventricular nucleus (NPV) and infundibular nucleus (NI). IIIV, third ventricle; vL, lateral ventricle; Am, amígdala; ca, anterior commissure; f, fornix, to, optic tract).

El sistema del TRH va de la retina a la porción ventrolateral (“core”) del NSQ y a otras regiones hipotalámicas, como se explicó. Sin embargo, este sistema, denominado circádico, es independiente del sistema visual, el cual también parte de la retina y hace sinapsis en el núcleo geniculado lateral y posteriormente envía conexiones hacia la corteza occipital para la integración final de la información visual. Ambos sistemas se presentan en la Figura 4.

DISCUSIÓN

Este es el primer registro acerca del TRH en el conejo, utilizando β-Tc. Con esta técnica se analizó el desa-

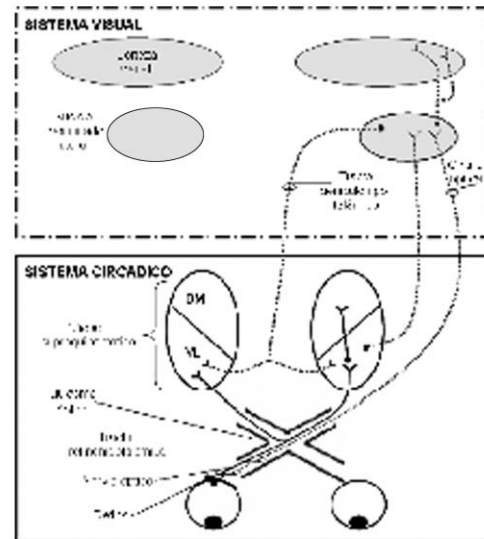


Figura 4. Proyecciones de la retina hacia el núcleo supraquiasmático y hacia la corteza visual (El tracto retinohipotalámico comprende fibras que parten de las células ganglionares de la retina y terminan en el núcleo supraquiasmático y otras regiones hipotalámicas. Este sistema se denomina circádico, en contraposición al sistema visual, que son fibras que también parten de la retina pero realizan sinapsis en el núcleo geniculado lateral y posteriormente envían la información a la corteza visual para. El tracto retinohipotalámico se presenta como una línea continua que parte de la retina hacia la porción ventrolateral (VL) del núcleo supraquiasmático. DM, porción dorsomedial. Modificado de Ibata *et al.* 1999).
 Figure 4. Projections from retina to the suprachiasmatic nucleus and to the visual cortex. (Retinohypothalamic tract fibers begins from ganglionic cells in the retina and ends in the suprachiasmatic nucleus and other hypothalamic regions. This system is called circadian in opposition to the visual system, which fibers also begins from retina but make synapsis at the lateral geniculate nucleus and then the information is send to the visual cortex. The retinohypothalamic tract is represented as a continuous line from retina to the ventrolateral portion (VL) of the suprachiasmatic nucleus. DM, dorsomedial region. From Ibata *et al.* 1999).

rollo del tracto así como el patrón en el animal adulto. En base a los resultados de este estudio se encontró que, contrario a la hipótesis planteada, el TRH ya está presente desde el día postnatal 1. En el día postnatal 9 la distribución del TRH ya es similar a la del adulto. Existen notables diferencias en el desarrollo del TRH del conejo en relación con la rata y el hámster, las únicas especies en las que se ha estudiado la ontogenia del mismo (Speh & Moore 1993). En la rata, las primeras fibras que alcanzan el NSQ aparecen en el día P1 en su porción ventral y en el día P4 se observan además en la porción lateral del NSQ. En el día P15, se alcanza el patrón de adulto que consiste básicamente en la misma distribución que en el P4, solamente que se observa una mayor densidad en la misma región ventrolateral (Speh & Moore 1993).

En el hámster existe un desarrollo diferente, ya que las primeras fibras que alcanzan el NSQ se observan hasta el día P4, a diferencia de la rata en la que están presentes desde el día P1. Este marcaje aparece únicamente en la porción ventral del NSQ, justo dorsal al quiasma óptico y a partir del día 6-8 postnatal alcanza gradualmente toda la porción ventrolateral del NSQ hasta el día P15, donde se alcanza el patrón de adulto. Este patrón consiste de una intensa inervación de la región ventrolateral del NSQ, el cual tiene forma de media luna, con los extremos dirigidos hacia el tercer ventrículo (Speh & Moore 1993). Esto es, ni en la rata ni en el hámster se observan fibras en la región central del NSQ, sólo se observan en la porción lateral de la corteza.

En el día P1, las fibras se observaron ya inervando el NSQ, en su porción ventral y aparentemente ocupan la mayor parte del volumen del núcleo a nivel medial. En las secciones anteriores del núcleo las proyecciones se observan solamente en la región ventral, mientras que en las secciones mediales inervan prácticamente todo el NSQ, aunque son escasas, comparadas con las que se presentan en el día P9. En secciones posteriores la inmunorreactividad de la β -TC se observa fuera de los límites del NSQ hacia la región subparaventricular (Figura 3).

Los resultados de este estudio coinciden con los datos en la rata (Speh & Moore 1993), ya que estos autores también registraron inmunorreactividad desde el día 1. Sin embargo, el conejo difiere completamente tanto con la rata y el hámster, ya que el marcaje de β -TC ocupa todo el volumen del NSQ, a diferencia de las otras especies en las que sólo se observan en la porción ventral (rata) o ventrolateral (hámster). En otras especies de mamíferos estudiados (Cooper *et al.* 1989), incluso el humano (Dai *et al.* 1998), las fibras del TRH se observan también de manera abundante en la región ventrolateral del NSQ.

Aparte de estas diferencias en la inervación del NSQ, el TRH presenta fibras de proyección hacia otras regiones hipotalámicas y extra-hipotalámicas. En el conejo estas fibras son escasas y se observan en diversas regiones del hipotálamo, como se mencionó en resultados (Figura 3). Sin embargo sólo están presentes en el día P9 y en Adultos, pero no en los sujetos P1. Este resultado difiere del patrón observado en la rata (Speh & Moore 1993), en las que se observó una gran cantidad de fibras en diversas regiones hipotalámicas, pero en el día P15 la mayoría ha desaparecido y este patrón persiste en el animal adulto. Esta disminución de fibras sugiere una maduración de conexiones funcionales hacia el hipotálamo, lo cual se apoya en datos que indican una pérdida de células ganglionares de

la retina y de sus axones durante el desarrollo en la rata (Lam *et al.* 1982). En el conejo no observamos este proceso ya que las fibras hacia otras regiones fuera del NSQ aparecen gradualmente y en este respecto el desarrollo es similar al hámster.

Teniendo en cuenta que la función principal del TRH es la de proveer información fótica para sincronizar el NSQ, es necesario determinar qué región responde a la estimulación de un pulso de luz tanto en adultos como en neonatos. Resultados preliminares indican que en conejos adultos solamente la zona ventral del núcleo expresa proteína Fos, un marcador de actividad neuronal, a un pulso de luz durante la noche subjetiva (Toledo *et al.* 2004). Esta respuesta del núcleo en la región ventral es similar a lo observado en otras especies de mamíferos (Meijer 2001). Sin embargo, no se sabe si las fibras del tracto que observamos ya en el NSQ en el día P1 y P9 son funcionales, lo cual debe ser determinado con experimentos de exposición a un pulso de luz. Este resultado es necesario para determinar si el núcleo responde a la estimulación fótica cuando su principal sincronizador es el alimento (Jilge 1995; Caba *et al.* 2003a). Además, futuros experimentos deberán determinar si las fibras observadas en la región central establecen contactos con neuronas del NSQ, así como su naturaleza fenotípica.

En conclusión, el Tracto retinohipotalámico del conejo se encuentra presente en el día 1 y 9 postnatal cuando los gazapos dependen del alimento para sincronizarse y no de la luz. Sin embargo será necesario evaluar si dicho tracto ya es funcional. En el conejo adulto las fibras del TRH además de presentarse en la región ventrolateral del NSQ ocupan gran parte del volumen de dicho núcleo, ya que abarcaron tanto la región central como la corteza, con una tendencia contralateral hacia el lado donde se realizó la inyección. Es necesario determinar por medio de experimentos de doble marcaje si las fibras observadas en todo el núcleo realizan contactos sinápticos, en qué subregiones del núcleo, así como la naturaleza fenotípica de las células sobre las que se realizan contactos. Solamente con dicha información será posible determinar cuál es el significado funcional de las características especiales del TRH de esta especie.

AGRADECIMIENTOS

Esta investigación fue realizada gracias a donativos del CONACyT para los proyectos número 34652-N; J000-0686/2003 (Mario Caba); 33034 (Raúl Aguilar-Roblero); Beca de Doctorado # 160300 (Rebeca Toledo) y del NIH/Fogarty R01 TW006636-01 (Mario Caba).

LITERATURA CITADA

- Caba M, Rovirosa MJ (2002) Respuesta neural del ritmo circádico de lactancia en conejos. *Universidad y Ciencia* 18: 57-63.
- Caba M, Rovirosa MJ, Silver R (2003a) Suckling and genital stroking induces Fos expresión in hypothalamic oxytocinergic neurons of rabbit pups. *Dev. Brain Res.* 143:119-128.
- Caba M, Beyer C, González-Mariscal G, Morrell YJI (2003b) Immunocytochemical detection of estrogen receptor- α in the female rabbit forebrain. *Neuroendocrinology* 77:208-222.
- Caba M, Rovirosa MJ, Gordon K, Levine S (2004) Circadian corticosteroid rhythm and response to feeding in rabbit pups. *Soc. for Neurosci. Abstract # 545.13*. San Diego, CA.
- Cooper HM, Magnin MG (1989) Retinal projection to mammalian telencephalon. *Brain Research* 477: 350-357.
- Dai J, van der Vliet J, Swaab DF, Buijs RM (1998) Human retinohypothalamic tract as revealed by in vitro postmortem tracing. *J. of Comparative Neurology* 397:357-370.
- Gerhard L (1968) *Atlas of the Mes- and Diencephalon of the Rabbit*. Springer-Verlag Berlin. 181 pp.
- Ibata Y, Okamura H, Tanaka M, Tamada Y, Hayashi S, Iijima N, Matusuda T, Munekawa K, Takamatsu T, Hisa Y, Shigeyoshi Y, Amaya F (1999) Functional morphology of the suprachiasmatic nucleus. *Frontiers in Neuroendocrinol.* 20: 241-268.
- Jilge B (1995) Ontogeny of the rabbit's circadian rhythms without an external zeitgeber. *Physiology and Behavior* 58:131-140.
- Johnson R, Morin LP, Moore RY (1988) Retinohypothalamic projections in the hamster and rat demonstrated using cholera toxin. *Brain Research* 462:301-312.
- Lam K, Sefton J, Bennett MR (1982) Loss of axons from the optic nerve of the rat during early postnatal development. *Dev. Brain Res.* 3:487-491.
- Meijer JH (2001) Photic entrainment of mammals. En: Takahashi JS, Turek FW, Moore RY (eds) *Handbook of Behavioral Neurobiology*, Vol. 12. Circadian Clocks. Kuwer/Plenum Publishers. New York. 183-209 pp.
- Moore RY, Leak RK (2001) Suprachiasmatic nucleus. En: Takahashi JS, Turek FW, Moore RY (eds) *Handbook of Behavioral Neurobiology*, Vol. 12. Circadian Clocks. Kuwer/Plenum Publishers. New York. 141-179 pp.
- Speh JS, Moore RY (1993) Retinohypothalamic tract development in the hamster and rat. *Dev. Brain Res.* 76:171-181.
- Toledo R, Aguilar-Roblero R, Canchola E, Caba M (2004) Circadian and photic-induced expression of fos protein in the suprachiasmatic nucleus of the rabbit. *Biological Rhythm Research* (en prensa).
- van Cauter E, Buxton OM (2001) Circadian modulation of Endocrine Secretion. En: Takahashi JS, Turek FW, Moore RY (eds) *Handbook of Behavioral Neurobiology*, Vol. 12. Circadian Clocks. Kuwer/Plenum Publishers. New York. 685-708 pp.